THESIS MUNICH 1965

LANE MEDICAL LIBRARY
STANFORD UNIVERSITY
300 PASTEUR DRIVE
PALO ALTO, CALIF.

Die Umwandlung eines experimentell erzeugten, arteriellen Abscheidungsthrombus.

Ein Beitrag zur Morphophogenese der Arteriosklerose

Peter Kiefhaber

AUS DEM PATHOLOGISCHEN INSTITUT
DES STÄDTISCHEN KRANKENHAUSES MÜNCHEN-SCHWABING
Direktor: Prof. Dr. L. Singer

Die Umwandlung eines experimentell erzeugten, arteriellen Abscheidungsthrombus.

Ein Beitrag zur Morphophogenese der Arteriosklerose

Inaugural-Dissertation
zur Erlangung der Doktorwürde in der gesamten Medizin
verfaßt und
einer Hohen Medizinischen Fakultät
der Ludwig-Maximilians-Universität zu München

vorgelegt von
Peter Kiefhaber
aus Hage/Ostfriesland

München 1965

A. Schubert, München 5, Cornelliusstraße 21 · Telefon 221777

Gedruckt mit Genehmigung der Medizinischen Fakultät
der Universität München

Referent:	Priv.-Doz. Dr. B. STAMPFL
Korreferent:	Prof. Dr. W. BÜNGELER
Dekan:	Prof. Dr. O. HUG

Tag der mündlichen Prüfung: 6. V. 1965

Mein ganz besonderer Dank gilt Herrn Priv.-Doz. Dr. Benno Stampfl für die Anregung zu diesem Thema, sowie für sein stets waches Interesse am Fortgang der Arbeit. Er stellte mir zudem die Räume seines Privatlaboratoriums und seine Gerätschaften zur Verfügung. Auch unterzog er sich der mühevollen Arbeit, die Mikrophotographien anzufertigen. Bedanken möchte ich mich für die chirurgische Assistenz bei Herrn Dr. med. Thomas Gürtner, Dr. med. Franz Kaiser und Dr. med. Armin Schellenberger sowie Fräulein Dr. med. Elke Härtig. Herrn Dr. med. W. Dietel schulde ich Dank für die Einführung in die Kunststoffeinbettung.

INHALTSÜBERSICHT

A) EINLEITUNG
Problemstellung

B) I. TECHNIK
1) operative Technik
2) histologische Technik

II. ERGEBNISSE
1) Makroskopische Befunde
2) Mikroskopische Befunde
1. Erste Anlage des Thrombus
a) Verschwinden des ortsständigen Endothels unter dem Thrombus
b) Lagerungsformen des Thrombocyten
c) Fibrinfasern
d) Leukocyten und Erythrocyten
2. Umwandlung der Thrombusmasse
3. Endothelialisation
4. Vaskularisation
5. Zellige Umwandlung des Thrombus
a) Makrophagen
b) Fibroplasten
c) Elastische Fasern
d) Myoplasten
e) Schwund der Tunica media
6. Verkalkung
7. Verfettung
8. Ein- und Ausstichstellen

III. DISKUSSION DER BEFUNDE
1) Zur morphologischen Beschaffenheit der ersten Thrombusanlage
2) Zur Endothelialisation
3) Zur Vacularisation
4) Über die zellige Umwandlung und Faserbildung im Thrombus

IV. ZUR FRAGE DER IDENTITÄT VON UMGEWANDELTEN ABSCHEIDUNGSTHROMBEN UND ARTERIOSKLEROTISCHEN BEETEN

V. ALLGEMEINE FRAGEN

C) ZUSAMMENFASSUNG

LITERATURÜBERSICHT

A) EINLEITUNG

Trotz eines über hundert Jahre währenden ernsthaften Bemühens der verschiedenen medizinischen Fachrichtungen um die mögliche Ätiologie und Pathogenese der Arteriosklerose gibt es keine befriedigende Vorstellung über das Wesen dieser Krankheit. Nicht einmal über die formale Morphogenese hat man genaue Kenntnisse. So wird bis zum heutigen Tage die Rolle der Thrombose bei der Entstehung des arteriosklerotischen Beetes verschieden beurteilt. Während die Vertreter der sogenannten "Insudationshypothese" (KLINGE 1931; RÖSSLE 1932, 1943; JÄGER 1932; BREDT 1932, 1941, 1947; HOLLE 1943; v.ALBERTINI 1943; ROTTER 1949; W.W.MEYER 1947, 1962; u.a.) in der Abscheidungsthrombose lediglich ein sekundäres komplizierendes Ereignis sehen, wurde von J.B.DUGUID (1946, 1947, 1953), der auf die Vorstellungen des Wiener Pathologen CARL v.ROKITANSKY (1844) zurückgriff, die Thrombose als erste fassbare morphologische Veränderungen herausgestellt und als eine mögliche Ursache der Arteriosklerose bezeichnet.

Es stehen sich somit neuerdings wieder zwei Meinungen gegenüber, von denen die eine intimale Verdickungen durch Einlagerung in die Gefässwand, die andere durch Auflagerung auf diese entstanden wissen will.

In der Zeit vor DUGUIDs Veröffentlichungen aus dem Jahre 1946 und 1947 wurden v.ROKITANSKYs Gedankengänge, der von einer excedierenden Ausbildung und Ablagerung auf die innere Gefässhaut aus der Blutmasse sprach, unbewusst immer wieder aufgegriffen. So meinte beispielsweise SIEGMUND 1932, dass seine durch Bakteraemie erzeugten intimalen "Fibrinknötchen" in fortgeschrittenen Stadien nicht mehr von arteriosklerotischen Beeten zu unterscheiden seien. Auch L.BUERGER (1908) und KLOSTERMEYER (1941) betonen beide, dass für die bei peripheren obliterierenden Gefässerkrankungen auftretenden intimalen Verdickungen kein Anlass bestünde, in ihnen etwa andere zu sehen als verschiedene Stadien der Thrombusorganisation. Allerdings glaubte MEESEN (1959), der experimentell Abscheidungsthromben erzeugte, wegen der Kleinheit seiner entstandenen Beete den Analogieschluss zum arteriosklerotischen Beet nicht ziehen zu dürfen. Mehrere Arbeiten des amerikanischen und angelsächsischen Schrifttums, die leider erst nach Versuchsabschluss bekannt wurden, suchten durch Beobachtungen aus dem menschlichen Sektionsgut (HAUST, MOVAT, MORE 1956, 1959, 1960; CRAWFORD 1961) sowie durch das Tierexperiment (FRIEDMANN und BYERS 1961) die Identität von umgewandelten Abscheidungsthromben und arteriosklerotischen Beeten zu unterbauen. Selbst SCHÜRMANN und McMAHON (1933), die in ihrer

Arbeit über die maligne Nephrosklerose den Begriff der Schrankenstörung (Dyshorie) des Endothels einführten und somit der "Insudation" das Wort redeten, postulierten gleichzeitig, wegen des Auftretens zellulärer Blutelemente in intimalen Verdickungen, dass zuweisen auch eine "Anhorie" vorliegen müsste. Dazu musste sich auch W.W.MEYER verstehen. Weiterhin wies ROTTER (1948) nach, dass intimale Beete, die im Verlauf einer Entzündung und solche, die durch degenerativ wirkende Noxen entstanden sind, morphologisch nicht unterschieden werden könnten. Als STAMPFL (1959) sowie FOSTER, EKMANN und SCOTT (1960) in Gefässplastiken arterioskleroseartige Veränderungen fanden, war auch das Argument, das man in dem Schlagwort "keine Arteriosklerose ohne Gefässwand" zusammenfassen könnte, entkräftet.
Diese Beobachtungen, sowie die dauernd bei der Beurteilung histologischer Schnitte von Gefässsklerosen aus den verschiedensten Körperregionen auftretenden Zweifel, ob die nun gerade vorliegende intimale Verdickung ein "Intravasat" oder ein bereits teilweise organisierter abgeflachter Abscheidungsthrombus sei, waren der Anstoss zu vorliegenden Untersuchungen.

PROBLEMSTELLUNG

Auf Vorschlag von STAMPFL sollte in einem leicht überschaubaren Modellversuch, die in der Literatur unterschiedlich beantwortete Frage der Endothelialisierung arterieller Gefässwandauflagerungen geklärt werden. Das Verhalten des Endothels sei ja das Kriterium, ob die ersten Veränderungen bei der Entstehung des arteriosklerotischen Beetes über oder unter dem Endothel stattfänden (STAMPFL 1960).
Zu diesem Zweck war geplant, einen Fremdkörper, an dem sich in ähnlicher Weise wie in einer Gefässplastik "Fibrin" niederschlagen sollte, in ein arterielles Gefäss einzuführen, um die mögliche Umkleidung mit Endothelzellen zu studieren. Die Wahl eines in das Lumen einer Kaninchenaorta eingezogenen Catgutfadens erwies sich für die Lösung dieses Problems geeignet.
Bei der Betrachtung von Präparaten aus orientierenden Vorversuchen, bei denen die Endothelialisation über dem Thrombus bereits vollzogen war, fiel zudem die subendotheliale Substanz, die ja aus Fibrin bestehen sollte, durch ihre wenig dichte, teils wabige, teils homogene Struktur auf. Sie stellte sich in der Haemalaun-Eosinfärbung zart rosa und in der nach VAN GIESON schwach gelb dar. Die sich anbietende Erklärung, dass es sich eben um amorphes sowie fädig ausgefallenes Fibrin handele, befriedigte nicht. Da man gemeinhin solche Substanzen im Bereich der Gefässintima mit dem vielumstrittenen Begriff "Fibrinoid" belegt, reizte es, die Entstehung dieser Strukturen zu verfolgen. Die Vermutung, dass diese Masse aus Thrombocytenagglutinaten entstünde, war der

Anlass, entsprechend der Empfehlung von APITZ, die Auflagerungen schon während der allerersten Stunden zu betrachten.
Darüberhinaus zeigten die nach der Endothelialisierung auftretenden Stadien der Thrombusorganisation ebenfalls eine verblüffende Ähnlichkeit mit den sogenannten fettfreien sklerotischen Beeten. Das Stadium dieser zeitlich genau einzuordnenden Veränderungen erschien, besonders auch im Hinblick auf die Faserneubildung, interessant.
Es versteht sich von selbst, dass die Frage nach der primären Ätiologie arteriosklerotischer Beete mit dieser auf formale morphologische Fragen abzielenden Versuchsanordnung nicht berührt wird.

B.

I. TECHNIK

1) Operative Technik

Verwandt wurden über 2 kg schwere Kaninchen verschiedener Rassen und beiderlei Geschlechts. Narkotisiert wurde mit Aethylurethan (20 %ige Lösung, pro Dosis ca. 20 ccm) oder Nembutal (50 mg/ccm, pro Dosis ca. 2-3 ccm) mit gelegentlicher Ätherzugabe (verabreicht mit Maske).
Die Operation erfolgte unter sterilen Kautelen. Nach Rasur der Bauchhaut etwa 10 cm langer Medianschnitt bis 4 cm an die Symphyse heranreichend. Schichtweise Durchtrennung der Haut, der Subcutis, der Muskulatur mit Peritoneum im Bereich der Linea alba. Anklemmen des Peritoneums. Herausnahme der Darmschlingen (physiologisches Coecum mobile!) und Einschlagen in mit körperwarmer physiologischer Kochsalzlösung getränkte Kompressen. Durchtrennung des Retroperitoneums und möglichst stumpfes Freipräparieren der Aorta abdominalis. Die meist darüberliegende Vena cava caudalis ist sehr leicht zerreissbar, Vorsicht ist geboten. Einziehen eines 2/o Catgutfadens in das Lumen der Aorta abdominalis auf eine Länge von 2-3 cm distal der Abgänge der Arteriae renales. Eine dünne, halbrund gebogene, am besten atraumatische Nadel von 4 cm Länge scheint dazu am besten geeignet. Vor dem Ausstechen kurzes Komprimieren der Aorta proximal der Ausstichstelle. Abdecken der Ein- und Ausstichstelle mit Fibrospumstückchen zur Blutstillung, gegebenenfalls unterstützt durch sanften Druck mit Stieltupfern. Kein retroperitonealer Nahtverschluss, sondern Abdecken des Defektes mit unterster Colonschlinge (entsprechend dem Colon descendens und sigmoideus beim Menschen) und deren Mesenterium (sog. sekundär artifizielle Verklebung). Schichtweiser Bauchwandverschluss: Peritoneum plus Muskulatur mit fortlaufender Catgutnaht, subcutane Einzelnähte im Abstand von 2 cm, fortlaufende Hautnaht mit Seide. Flüssiger Verband mit Aristamid-Gel und Kompresse. Einschlagen der Tiere in vorgewärmte Tücher und Einlegen in gesäuberte Einzelkäfige mit frischem Heu.

2) Histologische Technik

Töten der Tiere durch Nackenschlag. Herausnahme der entsprechenden Aortenstücke mit umgebendem Gewebe. Aufspannen der Gewebsstücke auf Korkplatten mit Holznadeln. Zur schonenden Fixation der zellulären Blutelemente Einlegen in MAXIMOWsche Fixierlösung. Vor einer intravasalen Fixierung mit körperwarmer MAXIMOWscher Lösung wird gewarnt, weil dadurch das Endothel

zugrunde geht. Es empfiehlt sich, die MAXIMOWsche Lösung mindestens auf die Hälfte zu verdünnen (persönliche Empfehlung von Prof. Dr. ROMEIS). Wegen der Härte des Catgutfadens im Vergleich zum umgebenden Gewebe bot sich als Einbettungsmittel die von V. HIRSCH und BOELLAARD empfohlene und von DIETEL verbesserte Polyaethylenmethylmethacrylatmethode an. Die Hauptschwierigkeit vorliegender Arbeit war allerdings die Gewinnung faltenfreier Schnitte. Wegen der noch geringen Erfahrung in dieser Methode sei ein Abriss der Einbettung und Präparatanfertigung gegeben, so, wie sie sich in vorliegender Arbeit allerdings mehr schlecht als recht bewährt hat:

1. Fixierung in verdünnter MAXIMOWscher Fixierlösung für 12 Stunden (im Dunkeln).

2. 24 Stunden wässern.

3. Zurechtschneiden der Gewebsstücke.

4. Entfetten der Gewebstücke in 70 %igem Alkohol, bis maximal 36 Stunden.

5. Einbringen in ein Gemisch aus 70 %igem Alkohol, versetzt mit LUGOLscher Lösung (bis kognakfarben) zur Entfernung der Sublimatniederschläge für 12 Stunden. Anschliessend zur Entfernung der Jodniederschläge Einbringen in eine 0,25 %ige Natriumthiosulfatlösung für 10 Minuten.

6. Wässern in einigen Portionen Aqua destilata und Aqua fontis.

7. 70 %iger Alkohol für 30 Minuten.

8. Aceton zur Wasserentziehung bis maximal 3 Stunden.

9. Einlegen in ein Gemisch von 5 ccm Methylmethacrylat und 100 mg Benzoylperoxyd für 2 Stunden.

10. Einlegen in ein Gemisch:
    von 5 ccm Methylmethacrylat,
    1,3 ccm Dibutylphthalat,
    100 mg Benzoylperoxyd und
    6 g Polyaethylenglykol Mol. Gew. 1500.

    Hierfür haben sich kleine hitzebeständige Kunststoffbecherchen mit flexiblem Boden und Falzdeckel besonders gut bewährt. Zuerst Methylmethacrylat und Dibutylphthalat einmessen, dazu das Benzylperoxyd, bis dieses gelöst, dann erst Polyaethylenglykol 1500 einwiegen. Verbringen des Gemisches in den Brutschrank bei 50°C, bis es sich in eine klare Flüssigkeit verwandelt hat (etwa in einer halben bis dreiviertel Stunde). Einlegen des Gewebsstükkes in das flüssige Kunststoffgemisch und Rückbringen in den Brutschrank. Ist das Stückchen untergesunken, dann gewünschte Schnittfläche nach unten drehen. Über Nacht im Brutschrank bei 50°C belassen. Früh muss dann das

Einbettungsmittel fest, klar und durchsichtig sein.

11. Herausnahme der Becherchen aus dem Brutschrank und ca. 2 Stunden warten, bis der Kunststoff hart ist. Dann Herausnehmen der Kunststoffmasse bei oben beschriebenen Becherchen durch Druck auf den Boden des Gefässes. Zurechtschneiden der Blöcke am besten mit einer Säge und Aufblocken auf Holzklötzchen mit durch Erhitzen flüssig gemachtes Polyaethylenglykol Mol.Gew.4000.

12. Vorbereitung der Objektträger: Die in 70 %igem Alkohol gelegenen Objektträger werden mit einem Leinenlappen getrocknet, mit Eiweissglycerin eingerieben und durch die mittlere Flamme (ohne Luftzufuhr) des Bunsenbrenners gezogen, bis die bestrichene Fläche wieder glatt erscheint.

13. Zum Schneiden von Kunststoff empfehlen sich extraharte Messer, sog. d-Messer (Firma Jung AG, Heidelberg). Es wird nass mit 30-50 %igem Alkohol geschnitten. Vor dem Abnehmen des Schnittes empfiehlt es sich, ihn mit Hilfe eines Flachpinsels auszurollen und dann erst vollständig abzuschneiden. Ausbreiten des Schnittes auf dem Messer. Abklatschen des Schnittes auf den Objektträger. Dort ausstreichen der Falten unter Zugabe eines Tropfens 96 %igen Alkohols.

14. Auflegen eines mit einem Gemisch von 96 %igem Alkohol (60 ccm) und Butylglykol (15 ccm) getränkten Fliesspapiers. Einlegen in die von RATHMEYER angegebene Presse. (Auf einer Bodenplatte von der Grösse eines Objektträgers sind senkrecht dazu an den Ecken 4 Winkelkanten angebracht. Material am besten aus Messing. Ein etwa 1 ccm dicker Bleiklotz mit den Flächenmassen eines Objektträgers dient als Beschwerung.)

15. Einbringen der Schnitte in den Brutschrank für mindestens 6 Stunden zum Trocknen.

16. Einbringen der Schnitte, an denen das Fliesspapier meistens noch haftet, in Methylglykolacetat für 10 Minuten. Zur vollständigen Herauslösung der Kunststoffmasse aus dem Schnitt ist eine nochmalige Portion Methylglykolacetat empfehlenswert.

17. 96 %iger Alkohol 2 Portionen für je 10 Minuten.

18. Färben.

Färbungen:

Haemaleun-Eosin, Elastica VAN GIESON, Elastica-GOLDNER, Azan nach HAIDENHAIN, Silber nach GOMÖRI. Mit der WEIGERTschen Fibrinfärbung an Kunststoffschnitten war kein Erfolg zu erzielen.

II. ERGEBNISSE

Die Anlagerung und Umwandlung des Abscheidungsthrombus um den Catgutfaden wurde zu folgenden Zeitpunkten untersucht:
Nach der 4. und 6. Stunde.
Nach dem 1., 2., 3., 4., 5., 6., 7., 8., 9., 10., 11., 12., 13., 14., 16., 18. und 20. Tag.
Nach der 4. und 6. Woche sowie nach dem 3. und 6. Monat.

Es wird darauf verzichtet, eine langatmige Einzelbeschreibung der 90 Einzelversuche und der daraus gewonnenen und untersuchten ca. 2000 Einzelpräparate zu geben. Es sei versucht, eine Darstellung zu liefern, die sowohl den zeitlichen als auch den sachlichen Gegebenheiten Rechnung trägt.

1) Makroskopische Befunde

Mit dem freien Auge wurden nur einige der Länge nach aufgeschnittene Aortenstücke betrachtet, weil diese dann für die histologische Aufarbeitung nicht mehr zu gebrauchen waren. An der Auflagerung, die sich um den teilweise geschlängelten Faden entwickelt hatte, konnte man an den Stellen, an denen der Faden mit dem Blutstrom nicht achsengleich lag, eine deutliche "Luv- und Leeseite" unterscheiden. Die dem Blutstrom zugekehrte Seite wies eine schmale, steilaufsteigende, die dem Blutstrom abgewandten Teile eine allmählich auslaufende Thrombusmasse auf. Auch der Scheitel des Fadens war mit thrombotischer Masse bedeckt. Durch den bei der Blutstillung teilweise ausgeübten Druck auf das Gefäss war in einigen Fällen auf dem dem Faden gegenüberliegenden Gefässwandanteil ein zweites, aber weitaus kleineres thrombotisches Beet zu beobachten. In den frühen Stadien war um den Faden eine glasig trübe, teils granulierte Auflagerung zu sehen, die an einigen Stellen rosarot tingiert war. In Gefässen, die zu späteren Zeitpunkten betrachtet wurden, waren die Beete nach der Endothelialisierung glatt und glänzend, mit zunehmender Organisation bekamen sie ein opakes, später porzellanweisses Aussehen.

2) Mikroskopische Befunde

1. Erste Anlage des Thrombus (nach der 4.-6. Stunde)

Nach einer Zeit von 4 bis 6 Stunden hat die Anlagerung an den Faden bereits ihre maximale Grösse erreicht. Bei der Übersichtsbetrachtung (Abb. 1) findet man unmittelbar um den Catgutfaden zahlreiche, vorwiegend eosinophile Granulocy-

ten. Auf diesen liegen Thrombocytenwolken, die einzeln und in Gruppen gelagerte weisse und rote Blutzellen enthalten. Neben fast reinen Thrombocytenthromben findet man in Stufenschnitten ein- und desselben Thrombus auch Bereiche, in denen die Erythrocyten an Masse überwiegen.

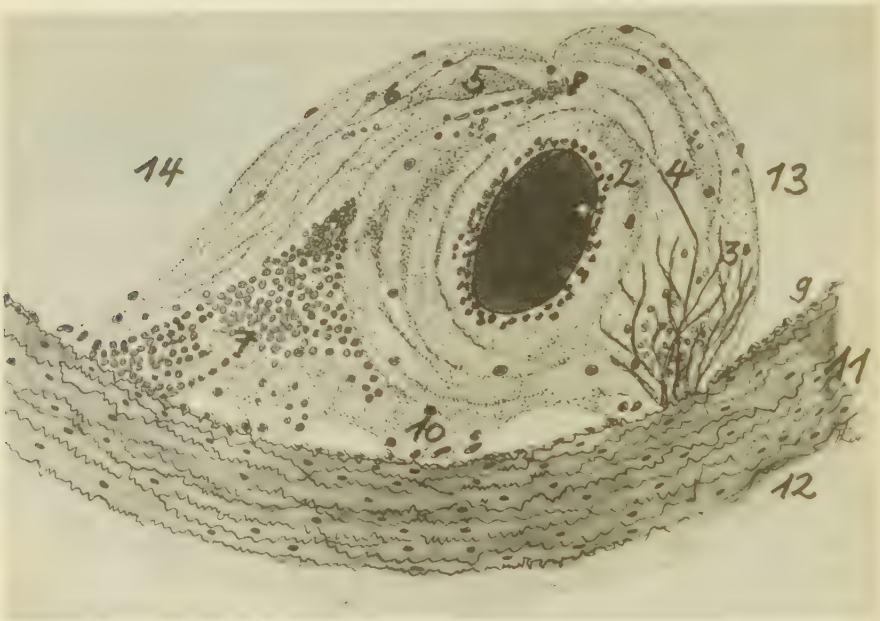

ABBILDUNG 1

Gezeichnetes Übersichtsschema des Abscheidungsthrombus nach 6 Stunden. Die Zellen sind der Deutlichkeit halber grösser gezeichnet. (GOLDNER-Färbung)

1 - Catgutfaden
2 - vorwiegend eosinophile Leukocyten
3 - "pirmäre" azocarminpositive Fibrinfasern
4 - locker gelagerte Thrombocyten
5 - dicht gelagerte Thrombocyten
6 - Thrombocytäre Fasern
7 - Erythrocyten
8 - Leukocyten
9 - Endothel
10 - Abwanderndes Endothel
11 - Tunica media
12 - Tunica adventitia
13 - "Luv-Seite" des Thrombus
14 - "Lee-Seite" des Thrombus

a) Verschwinden des ortsständigen Endothels unter dem Thrombus

In fast allen Präparaten liegt der Thrombus der Gefässwand mehr oder minder dicht an. Manchmal liegt er in seiner ganzen Ausdehnung der Gefässwand unmittelbar an, oft ruht er auch wie eine Steinbogenbrücke (Abb.1) mit breiten Pfeilern auf der Lamina elastica interna. (In der Kaninchenaorta liegen die Endothelzellen unmittelbar auf der Elastica interna, ohne dazwischengelagertes Bindegewebe.) Die Endothelzellen sind in Bereichen, in denen der Thrombus dicht anliegt, wie auch unter den "Brückenpfeilern" nicht mehr vorhanden. Auch Zellnekrosen können an diesen Stellen nicht beobachtet werden. Unter den "Brückenbogen", in Bereichen also, wo der Thrombus der Gefässwand nicht fest anliegt, sind die Endothelzellen in normaler Lage erhalten. In den Winkeln von "Brückenbogen" zu "Brückenpfeilern" oder an den Stellen, an denen der Thrombus die Gefässwand nur eben berührt, glaubt man ein Abwandern (Abb.2a) der Endothelzellen in das Thrombusinnere zu beobachten. Über ihr weiteres Schicksal kann keine exakte Angabe gemacht werden. Der Phantasie kommen merkwürdige, äusserst langgestreckte Zellen entgegen, deren langgezogene Kerne man zunächst als Fasern deuten könnte. Im Haemalaun-Eosinpräparat sind diese Fäden jedoch auf Grund ihrer Basophilie und Struktur als Zellkerne zu identifizieren. Die Zugrichtung dieser seltsamen Zellen geht von der Thrombusbasis zur Thrombusoberfläche. Die Möglichkeit, dass es sich nicht um abwandernde Endothelzellen, sondern um Kunstprodukte zufällig im Thrombus liegender weisser Blutzellen handelt, die bei der Fixierung oder kurz vorher durch achsiale Fadendrehung entstanden sind, ist gegeben. Die Sicherheit der Aussage über das Abwandern derEndothelzellen ist zudem noch dadurch verringert, dass zufällig in den Thrombus eingebackene monocytoide Blutzellen in der Nähe der Gefässwand liegen könnten, wie das ja auch für die leichter erkennbaren Granulozyten der Fall ist.

b) Lagerungsformen der Thrombozyten

Besondere Beachtung im Hinblick auf die weitere Umwandlung des Thrombus verdienen jedoch die verschiedenen Lagerungsformen der Thrombozyten, die man mit Hilfe der Anfärbbarkeit (Haemalaun-Eosinfärbung: blassblau; GOLDNER-Färbung: zart rauchblau; Azanfärbung: hellblau) deutlich vom Fibrin unterscheiden kann.

α. Zunächst erkennt man schon bei mittelstarker Vergrösserung Felder, in denen die Thrombozyten einzeln liegen (Abb.2c), ohne sich gegenseitig zu berühren. Bei der Betrachtung in der Oelimmersion ist ihre mehr oder weniger rundliche Gestalt zu erkennen. Das sog. Granulomer der Thrombozyten war nur in Präparaten von Tieren zu sehen, die nicht sofort nach ihrem Tode, sondern erst einige Stunden später fixiert wurden (Abb.2b).

ß. Daneben sind oft in ein und demselben Thrombus Partien zu beobachten, in denen der Thrombocytenverband ein netziges Aussehen (Abb.2d) besitzt. Es handelt sich offenbar um locker gelagerte Thrombozyten, die sich mit pseudopodialen Ausstülpungen eben berühren.

γ. Zudem gibt es noch eine dichte, homogen aussehende Lagerungsform (Abb.3a) bei der man lichtoptisch Mühe hat, die Zellgrenzen der einzelnen Thrombocyten zu ahnen. Nur in den Randbereichen eines solchen Bezirkes hat man bei der Betrachtung mit der Oelimmersion oft das Glück, einzelne Thrombocytenkorpuskel zu erkennen.

δ. In diesen homogenen Bezirken, aber auch in den weniger dicht gelagerten Bereichen, erkennt man gleich zu Anfang in sechs Stunden alten Thromben eine weitere Form der Thrombozytenlagerung. Es handelt sich dabei offenbar um noch dichter gelagerte, vielleicht "zusammengesinterte" Thrombocyten (Abb.3c, 3d). Mit Sicherheit ist in diesen Bezirken eine Fibrinausfällung nicht auszuschliessen. Auf Grund ihrer schwarzblauen Anfärbbarkeit im GOLDNER-Präparat glaubt man jedoch, noch Thrombocyten vor sich zu haben. Es sei jedoch hier schon vorweggenommen, dass in diesen dichten Bezirken in der GOLDNER-Färbung am ersten, der die Fibrinbildung anzeigende Farbumschlag von blau nach rot, auftritt. Die Strukturen dieser schwarz-blauen thrombocytären Gebilde sind mannigfacher Art. Schollige, girlandenartig-faserige und langgestreckt-faserige Gebilde sind zu sehen (Abb.3d). Dazu sind auch die schwarzblauen schmalen Säume, um die einzelnen Thrombocytenwolken zu rechnen, die im Lichtmikroskop als reine Fasern imponieren (Abb.3c). Bei ihnen ist allerdings zu erwägen, ob sie nicht durch einen zusätzlichen Niederschlag von Plasmaproteinen entstanden sind. Durch die oft schichtweise Anlagerung der einzelnen Thrombocytenwolken treten diese umhüllenden Fasern dann auch im Inneren des Thrombus auf. Aber nicht nur als umhüllende Begrenzungsfasern, sondern auch innerhalb der einzelnen Thrombocytenwolken sind kurze, meist etwas breitere, schwarzblaue, unscharf begrenzte, faserige Gebilde zu erkennen, die oft girlandenartig gewunden erscheinen. Ebenfalls im Inneren der Thrombocytenwolken liegen die scholligen und drusenartigen schwarz-blauen Thrombocytenverdichtungen (Abb.3d).

c) Fibrinfasern

Deutlich von den faserförmig angeordneten Thrombocyten sind die echten Fibrinfasern zu unterscheiden. Sie sind an ihrer glattbegrenzten, schlanken, oft verzweigten Faserstruktur zu erkennen und färben sich im GOLDNER- sowie im Azan-Präparat leuchtend rot an. Zur Kontrolle dieser roten Anfärbbarkeit von Fibrinfasern, die ja bei beiden angeführten Färbungen vom Grad der Differen-

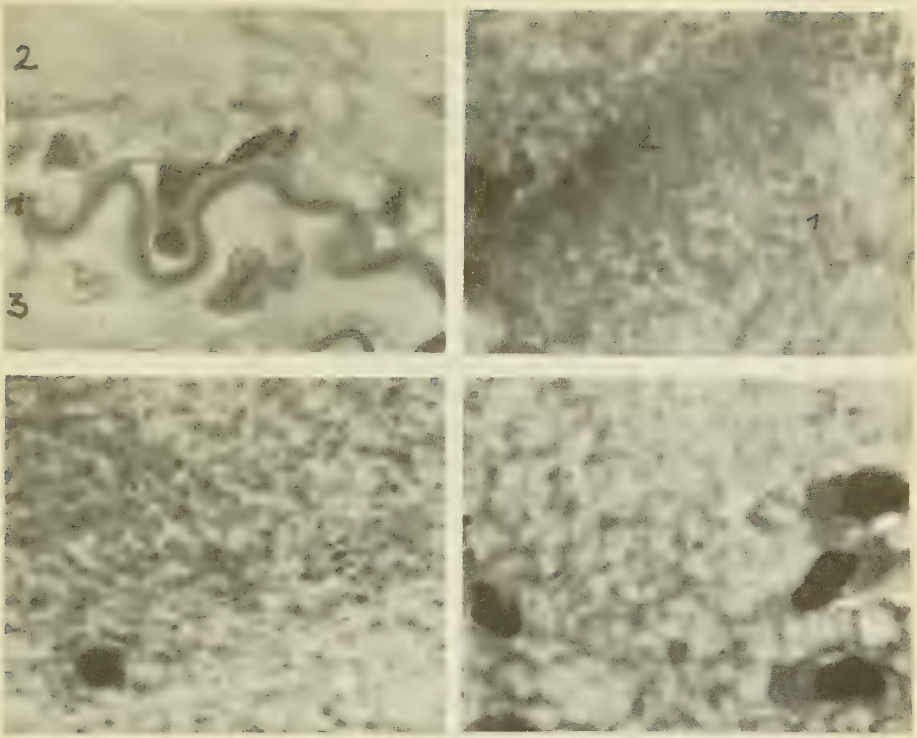

ABBILDUNG 2

a. Abwandernde Endothelzelle (?)
   1 - Elastica interna
   2 - Thrombus
   3 - Tunica media

b. Locker gelagerte Thrombocyten. Die Thrombocyten sind vorwiegend rundlich.
   1 - einzelner Thrombocyt
   2 - dichtere Zone

c. Locker gelagerte Thrombocyten mit sog. Granulomer (hier postmortales Kunstprodukt)

d. Netzig aussehender Thrombocytenverband
   Thrombocyten, die sich mit ihren Pseudopodien eben berühren.

zierung beim Färbevorgang abhängt, kam der glückliche Umstand zur Hilfe, dass auf jedem Schnitt in der Nachbarschaft des Gefässes etwas von dem bei der Operation zur Blutstillung verwendeten Fibrospum (hergestellt aus Rinderfibrin) gewissermassen als Testsubstanz mitgefärbt wurde. Die Fibrinfasern verzweigen sich meist baumartig, vielleicht von verletzten Gefässwandanteilen an der Thrombusbasis ausgehend im Thrombusinneren (Abb.3b). Diese Form des primären Fibrins kam gelegentlich zur Beobachtung, war aber nicht die Regel.

d) Leukocyten und Erythrocyten

Leukocyten finden sich in geringer Zahl meistens einzeln liegend über den Thrombus verstreut. An den Thrombocytenwolkengrenzen kommt es hie und da zu reihen- und gruppenförmiger Anordnung (Abb.3a, 3c, 3d).
Erythrocyten dagegen sind meist in grosser Zahl vorhanden. Sie sind vorwiegend in Gruppen zusammengefasst und können ganze Areale des Thrombus einnehmen. Aber auch einzeln liegende Erythrocyten sind zu beobachten. Oft sind zwischen die im Verband liegenden Erythrocyten Thrombocyten eingelagert. Dies ergibt dann in der Übersicht das Bild einer Steinmauer, in dem die Steine den Erythrocyten und die Mörtelfugen den Thrombocyten entsprechen.

Die topographische Anordung der einzelnen Bauelemente im Thrombus scheint keinen festen Regeln unterworfen zu sein. Wie erwähnt, spielt der schichtweise Anbau in Form einzelner Thrombocytenwolken für die Entstehung der primären Thrombusstrukturen eine gewisse Rolle. Es muss aber betont werden, dass die darunter liegenden inneren Schichten nicht dichter gepackt sind als die oberflächlichen, wenn die Zeitdifferenz in der Anlage 6 Stunden nicht überschreitet.
Die spezifisch schwereren Erythrocyten bevorzugen offenbar die "Lee-Seite" des Thrombus.

2. Umwandlung der Thrombusmasse (1.-5. Tag)

Die Thrombusmasse erfährt in der Folgezeit teils eine Verdichtung und teils eine Auflockerung ihrer primären Strukturen. Zudem werden durch Schrumpfung einzelner Thrombusanteile Hohlraumbildungen und Spalträume hervorgerufen, die man nicht nur als Fixationsartefakte deuten kann.
Das zunächst in die Augen stechende bei der Umformung ist die Änderung der Anfärbbarkeit der Thrombocyten. Es erfolgt in der GOLDNER-Färbung, ein Farbumschlag vom Rauchblau ins Rot. Dieser Farbumschlag, zeigt wie erwähnt, die Fibrinentstehung an.
In den am dichtesten gelagerten Thrombocytenpartien, die sich ja durch eine schwarz-blaue Anfärbbarkeit auszeichnen und deren faserähnliche und schollige Struktur oben ausführlicher beschrieben wurde, ist zuerst der Farbumschlag ins

Rotviolette zu beobachten. Dies ist vereinzelt schon nach der 6. Stunde der Ka...
So kommt es dann im Laufe der folgenden Tage (1.-3. Tag) zur Ausbildung roter faseriger und scholliger Bezirke (Abb. 4c) Die faserigen Gebilde, die auf diese Art entstehen, sind gut von den sog. primären Fibrinfasern durch ihre bizarre, oft girlandenförmige, meist jedoch granuläre, unscharf begrenzte "Faserstruktur" zu unterscheiden. Auch sind diese fibrinisierten, ursprünglich thrombocytären Fasern erheblich dicker, als die schlanken verzweigten primären Fibrinfasern.
Aber auch in den nicht so dichten Thrombocytenfeldern kann man, wenn auch etwas später (2.-3. Tag) das Auftreten von feinsten, rot gefärbten Fäserchen, die zwischen oder auf den Thrombocyten liegen, beobachten (Abb. 4a). Im weiteren Verlauf sind dann zunächst herdförmige, netzige oder sternförmige Ausfällungen, später mehr homogen fibrinisierte Areale zu beobachten. Zwischen den locker gelagerten Thrombocyten scheint es zur Ausbildung eines wabenförmigen Fibrinnetzes zu kommen, das bei der späteren Auflösung der Thrombocyten gewissermassen als Negativ stehen bleibt (Abb. 4b). Aber nicht nur Fibrinwaben von Thrombocytengrösse, sondern auch solche von Erythrocytengrösse sind zu beobachten. Diese Fibrinwaben von Erythrocytengrösse gehen offenbar aus den oben beschriebenen mörtelfugenartig zwischen den Erythrocyten eingelagertenThrombocyten hervor.

Im ganzen gesehen scheinen die lumenwärts gelegenen Thrombusanteile eher fibrinisiert zu werden, als die tiefer gelegenen zentralen Thrombusbereiche (Abb. 4c). In der Folgezeit scheinen dann die homogen und schollig fibrinisierten Bezirke sowie die faserigen Strukturen an Dichte zuzunehmen. In der GOLDNER-Färbung ist dieser Vorgang nur von einer Vertiefung des roten Farbtones begleitet. Im VAN GIESON-Präparat hingegen ist ein Farbumschlag vom intensiven Gelb ins Orangerot und Rot zu beobachten. Es entsteht also eine Substanz mit allen färberischen Eigenschaften des Hyalin (Abb. 4d). Im Gegensatz dazu scheinen manche wabigen Gebilde durch Verflüssigung auseinandergedrängt und aufgetrieben. Ein eiweisshaltiges Ödem jedoch entzog sich im Versuch dem Nachweis.
Auch die in den Thrombus eingelagerten weissen Blutzellen erfahren eine Umwandlung. Man kann ein Aufquellen und allmähliches Verdämmern neben dem Auftreten von pyknotischen Formen beobachten. Die eosinophilen Granulocyten um den Faden beginnen um den 3. Tag in einzelne Trümmer zu zerfallen oder pyknotisch zu werden. An ihre Stelle sind dann vom 4. Tag an vorwiegend Makrophagen zu beobachten.
Die Erythrocyten verdämmern offenbar unter Verlust ihres Farbstoffes allmählich, sind aber noch um den 4.-5. Tag als Zellen zu erkennen. Auch sintern sie anscheinend zusammen. Die Verwechslungsmöglichkeit mit scholligem Fibrin im GOLDNER-Präparat ist allerdings gross. Im Hämalaun-Eosin-Präparat jedoch sind sie lange Zeit am orangeroten Farbton zu erkennen. Um einzeln liegende

a

c

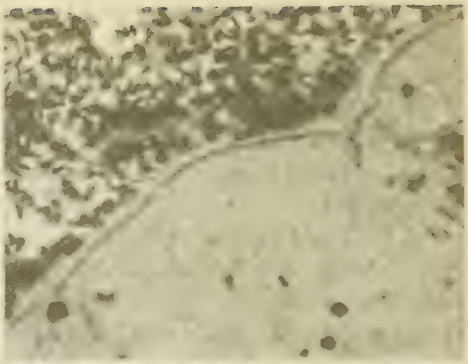

b

d

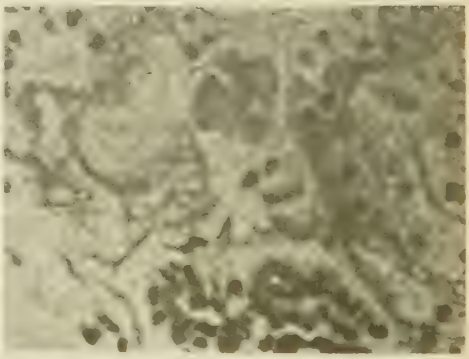

ABBILDUNG 3

a. Vorwiegend aus homogen gelagerten Thrombocyten bestehender Thrombus
   1 - Thrombocyten
   2 - Leukocyten
   3 - Catgutfaden
   4 - Gefässwand

b. "Primäre" azocarminpositive Fibrinfasern
   1 - Elastica interna (leider nicht angefärbt)

c. Fädige Thrombocytenwolkenbegrenzung (zusammen-gesinterte Thrombocyten + Niederschlag von Plasmaproteinen?)

d. Zusammengesinterte Thrombocyten (i.d. GOLDNER-Färbung schwarz-blau)
   1 - Girlandenartige thrombocytäre Fasern
   2 - Scholliger Bezirk aus zusammengesinterten Thrombocyten

a

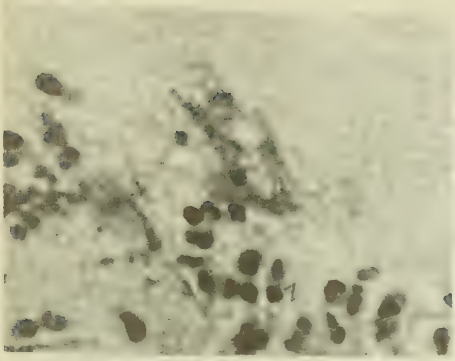

c

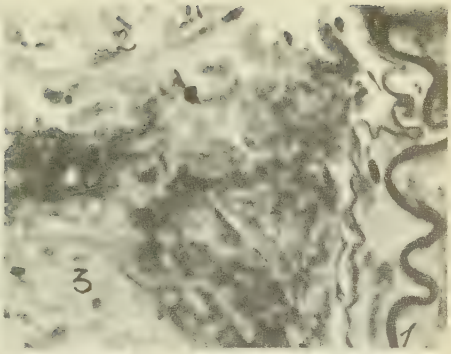

b

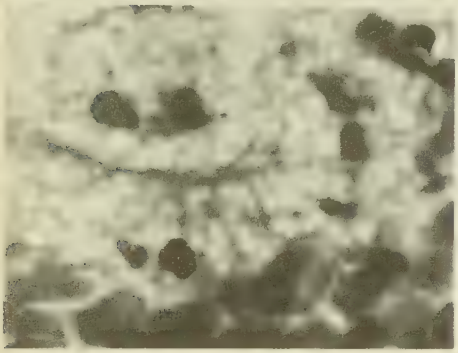

d

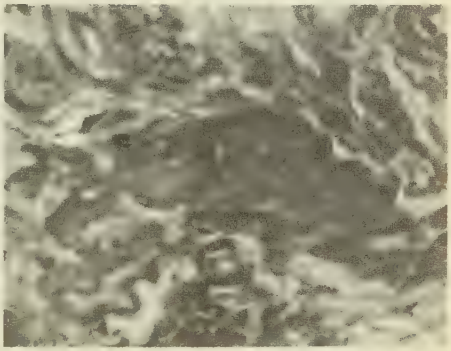

ABBILDUNG 4

a. Erste Fibrinentstehung in locker gelagerten Thrombocyten
   1 - Leukocyten

b. wabige und faserige Fibrinstrukturen

c. scholliges und wabiges Fibrin
   1 - Elastica interna
   2 - Endothelsaum mit Mitose
   3 - noch nicht fibrinisierter Thrombus

d. Hyalin (Rest der Thrombusmasse), in der Umgebung sind Fibroplasten und Makrophagen zu sehen

Erythrocyten scheinen ebenfalls Fibrinwaben zu entstehen. Nicht so dicht gelagerte Erythrocytenagglutinate sind zuweilen von langgestreckten Fibrinfasern durchzogen. Beim topographischen Überblick über den Thrombus scheinen die basalen und die zentralen Thrombusbezirke am längsten einen lockeren Bau aufzuweisen.

3. Endothelialisation

Schon am 2. Tag nach der Einziehung des Fadens kann man beobachten, wie sich das Endothel seitlich auf den bereits etwas konsolidierten Thrombus hinaufschiebt. Es reisst dabei die Kontinuität zu den benachbarten Endothelzellen nicht ab. Am 3. Tag ist dann eine deutlich erkennbare Wachstumsspitze auszumachen. Sie besteht aus mehreren grossen Zellen mit aufgelockertem Protoplasma und schwach basophil tinguierten gequollenen Zellkernen. Die Lage dieser Zellen ist dachziegelartig dergestalt, dass der der Wachstumsspitze zugewandte Zellteil sich von der Thrombusoberfläche abhebt (Abb. 5, Abb. 5a). An einer in diesem Zellverband beobachteten Mitose scheint die Zelle auf der Thrombusoberfläche sogar senkrecht zu stehen (Abb. 5d). Diese abnorme Stellung könnte jedoch auch durch die Fixation verursacht sein. Nach der etwas dichteren Lage der Endothelzellen im Spitzenbereich sind die rückwärts anschliessenden Endothelzellen ungewöhnlich dünn und langgestreckt. Ausgezogene dünne Endothelzellen sind auch auf der dem Thrombus benachbarten Gefässwand zu beobachten. Mitosen sowie mehrkernige Riesenzellen konnten auch in den weit hinter der Wachstumsspitze liegenden neugebildeten Endothelzellen gesehen werden (Abb. 5b, c). Um den 5.-7. Tag, je nach Grösse des Thrombus, ist dann die Endothelialisation abgeschlossen. Es sind keine gequollenen und auch keine langgestreckten Endothelien mehr vorhanden. Der Abstand der einzelnen Endothelzellen auf dem Thrombus ist um den 8.-10. Tag der gleiche wie der auf der restlichen unversehrt gebliebenen Gefässwand. Auf der Thrombusoberfläche liegen manchmal schon vor der Endothelialisation rundliche, meist jedoch ovale Zellen, die den Eindruck von Endothelzellen erwecken. Es handelt sich dabei aber anscheinend um Makrophagen, zumal sie auch öfters in kleinen Lakunen liegen. Jedenfalls werden sie von dem zeilenartig vordringenden Endothel überwachsen (Abb. 6a).

4. Vaskularisation

Um den 4.-5. Tag sieht man bereits mehrere Kapillarsprossen, die rechtwinkelig, öfter aber in spitzem Winkel zur neugebildeten Endothelzellage in das Thrombusinnere hineinwachsen (Abb. 7). Es handelt sich dabei um echte, aus dem neugebildeten Endothel hervorgehende Sprosse, die von den mit Endothel

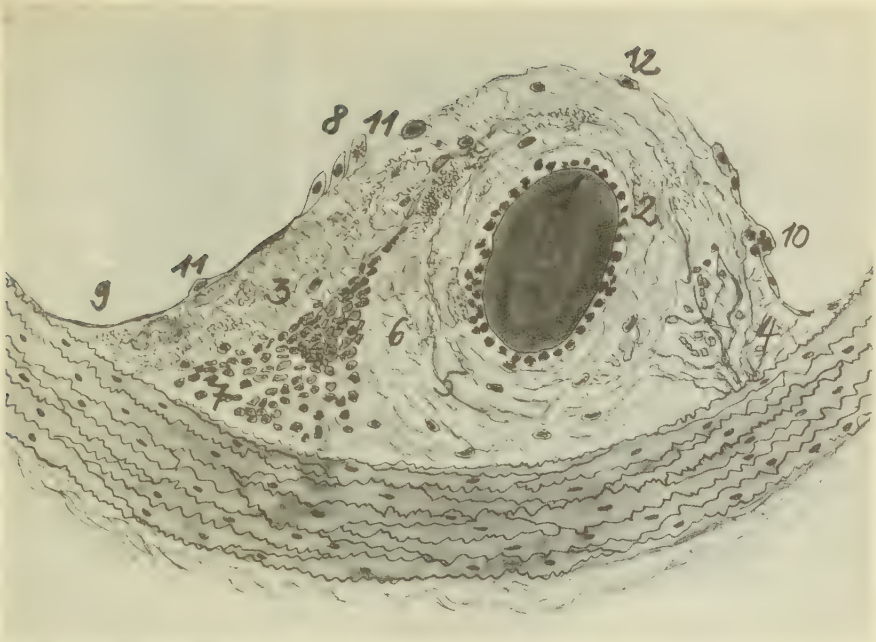

ABBILDUNG 5

Gezeichnetes Übersichtsschema für die Endothelialisation (nach 3 Tagen)

1 - Catgutfaden
2 - Leukocyten und Makrophagen
3 - Wabiges und scholliges Fibrin
4 - Primäre Fibrinfaser
5 - Thrombocytäre Fibrinfasern
6 - Thrombocyten
7 - Erythrocyten
8 - Endothelwachstumsspitze
9 - Langgestreckte Endothelzellen
10 - Riesenzellen
11 - Endothelzellmitosen
12 - Makrophagen

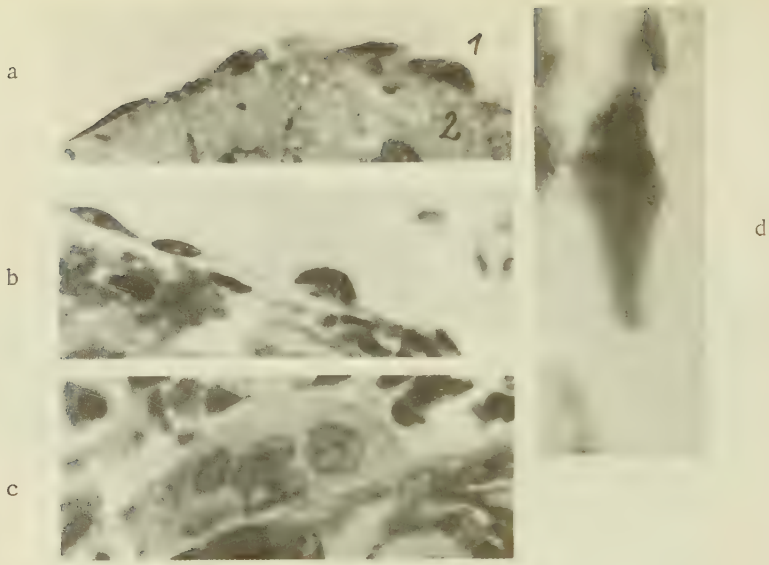

ABBILDUNG 6

a. Endothelzellwachstumsspitze
   1 - dachziegelartig gelagerte aufgelockerte Endothelzellen
   2 - wabige bimssteinartige Thrombusstruktur

b. Endothelzellmitose im Verband

c. Endotheliale Riesenzelle

d. Senkrechtstehende Endothelzelle der Wachstumsspitze

ausgekleideten und vom Thrombus vorgebildeten sinusoiden Räumen wohl zu unterscheiden sind. Die Abgänge dieser neugebildeten Kapillaren liegen vorwiegend im basiswärts, d.h. in dem der ursprünglichen Gefässwand nahe liegenden Thrombusdrittel (Abb.6d). Sie werden vom aortalen Gefässlumen her mit Blut versorgt und verzweigen sich vorwiegend in den basalen und zentralen Thrombusbezirken, also in den Bereichen, die am weitesten vom blutführenden Gefässlumen entfernt sind (Abb.6d). Kapillaren, die von den adventitiellen Gefässen ausgehen, treten erst dann auf, wenn der Mantel der ursprünglichen Media soweit durch Druckatrophie geschwunden ist, dass seine Kontinuität unterbrochen wird. Ein Durchwachsen der unversehrten Media konnte in keinem Fall

beobachtet werden. Auch Anastomosen der intimalen mit den adventitiellen Kapillaren müssen, soweit man das ohne Injektionsversuche behaupten kann, verneint werden.

5. Zellige Umwandlung des Thrombus (5. Tag bis 6. Monat)

a) Makrophagen

Während die Leukocyten um den 2. und 3. Tag in der Thrombusmasse pyknotisch werden oder verdämmern, kann man in den darauffolgenden Tagen sowohl unmittelbar um den Faden als auch locker im Thrombus verteilt mehrere Makrophagen antreffen. Über ihre Herkunft kann man nur Vermutungen anstellen. Offenbar kommen sie auf dem Weg über die neugebildeten Kapillaren in das Thrombusinnere. Eine Umbildung von neugebildeten Endothelzellen in Histiocyten wurde nicht beobachtet, sie kann jedoch nicht mit Sicherheit ausgeschlossen werden. Ein Durchwandern von leukocytären Blutzellen durch die neugebildete Endothelzellschicht aus dem Gefässlumen her wurde ebenfalls nicht beobachtet.

b) Fibroplasten

Oft schon am dritten, meist jedoch erst am 4.-5. Tag beginnt eine zweite und dritte subendotheliale Zellage, bestehend aus kleinen spindeligen Fibroplasten mit ovalen Kernen, zu sprossen (Abb. 9). Ihre Zellsäume sind von schwach fuchsinophil (VAN GIESON-Färbung), anfärbbaren Fasern umgeben (in der GOLDNER-Färbung sind diese Fasern schwachgrün). Die Herkunft der Fibroplasten ist nicht sicher zu eruieren. Die ersten Wachstumsanfänge liegen wieder in dem Winkel zwischen Thrombus und Gefässwand. Wahrscheinlich handelt es sich um subendotheliale mesenchymale Zellen aus der sog. Kambiumschicht, die in der Kaninchenaorta auch unter der Lamina elastica interna liegen kann. Dass die Fibroplasten vom differenzierten Endothel abstammen, ist schon deshalb unwahrscheinlich, weil ihr Wachstum nicht überall gleichzeitig einsetzt (Abb. 13a). Diese Fibroplasten umwachsen auf Gefässquerschnitten, in Form von zwei Strebepfeilern, deren Basis an der ursprünglichen Gefässwand gelegen ist, in lockerem Verband, streng subendothelial den Thrombus (Abb. 9 und 10c). Von diesen subendothelialen Zellverbänden sowie von den im Thrombus bereits verlaufenden Kapillaren ziehen Fibroplastensprosse in das Thrombusinnere, wobei Spalten und lockere Bezirke als Einzugsstrasse bevorzugt werden. Bis zum 16., spätestens bis zum 20. Tag, ist dann der Thrombus vollständig organisiert. Am längsten bleiben die basalen und zentralen Thrombusmassen bestehen.

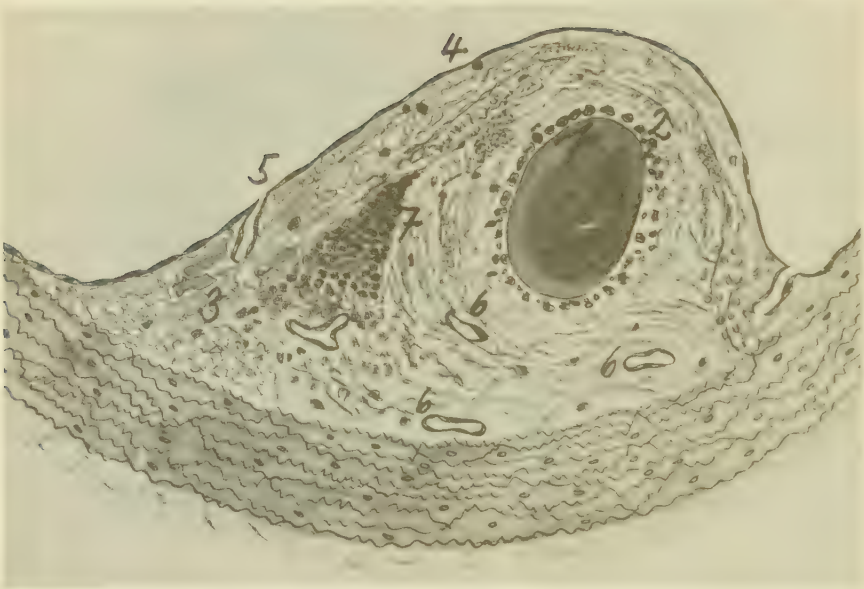

ABBILDUNG 7
Gezeichnetes Übersichtsschema zur Vascularisation (nach 4 Tagen)

1 - Catgutfaden
2 - Makrophagen und Leukocytentrümmer
3 - Wabige und homogen fibrinisierte Thrombusstrukturen
4 - Neuer Endothelzellbelag über dem Thrombus
5 - Kapillarabgänge
6 - Kapillaren im Inneren des Thrombus
7 - Erythrocyten

c) Elastische Fasern

Bereits um den 6. Tag, also wenige Zeit nach dem ersten Auftreten der Fibroplasten, sind zwischen diesen spindelige Zellen feinste resorcinfuchsinpositive Fäserchen und Punkte, offenbar quer getroffene Fäserchen zu sehen (Abb. 10a und 10c). Neben der Bildung dieser zarten geschlängelten Fäserchen, die im Aussehen an Spirochaeten erinnern, kann man zu diesem Zeitpunkt und auch später eine fuchsinpositive interzelluläre Substanz beobachten, die anscheinend nur den interzellulären Raum ausfüllt und eine Längsstruktur nur ahnen lässt. Ob es sich dabei schon um formierte kollagene Fasern handelt, kann man licht-

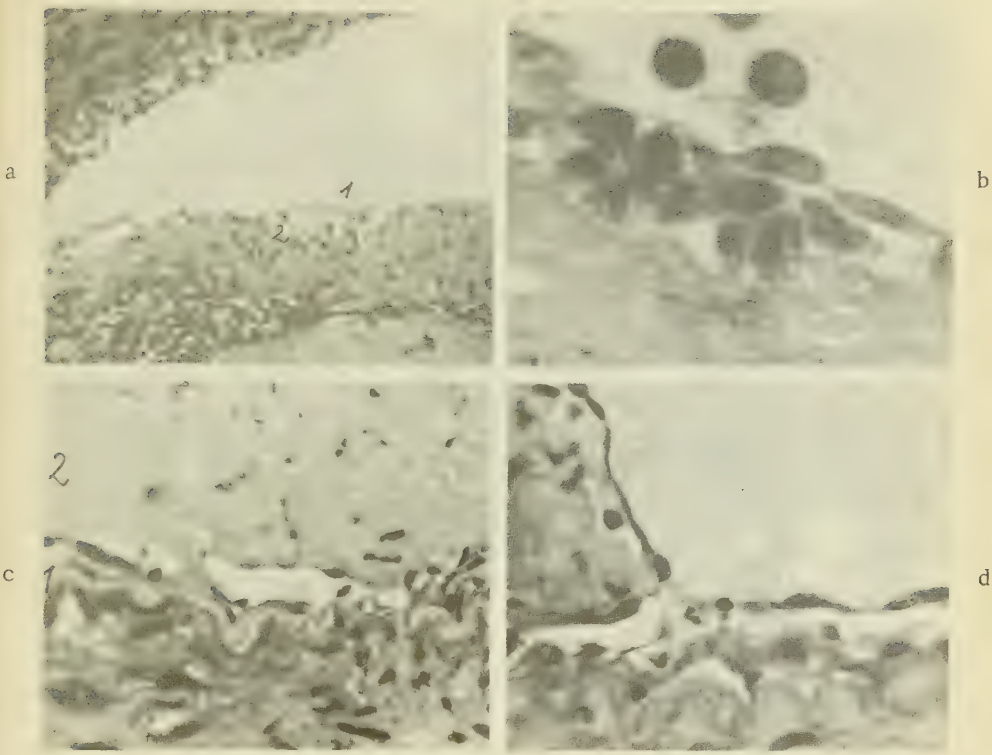

ABBILDUNG 8

a. Auf der Thrombusoberfläche liegende Makrophagen werden von dem zeilenartig vordringenden Endothel überwachsen
   1 - Endothel
   2 - Makrophagen
   3 - Thrombusmasse
   4 - Gefässwand

b. Makrophagen mit darüberwachsenden Endothelzellen

c. Kapillare an der Basis des Thrombus
   1 - Elastica interna
   2 - Thrombusmasse

d. Kapillarabgang

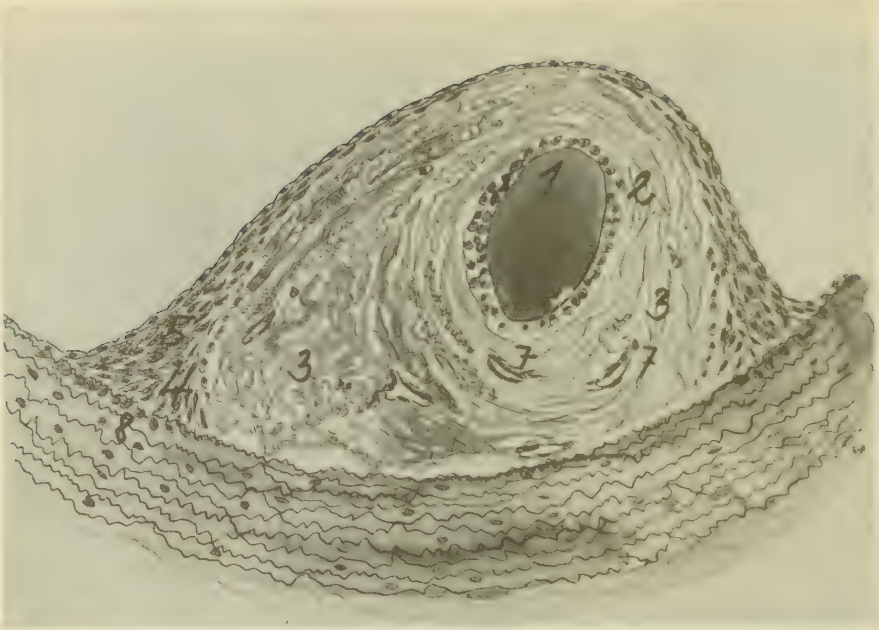

ABBILDUNG 9
Gezeichnetes Übersichtsschema zur Thrombusorganisation (5.-6. Tag)

1 - Catgutfaden
2 - Makrophagen
3 - Homogen und wabig bzw. faserig fibrinisierte Thrombusmasse
4 - Fibroplasteneinsprossung
5 - Elastische Fasern
6 - Endothel
7 - Kapillaren
8 - Kambiumschicht

mikroskopisch nicht sicher erkennen. Zu späteren Zeitpunkten hat man den Eindruck, dass in mechanisch nicht so beanspruchten Bezirken des Thrombus die Ausbildung kollagener Fasern etwas häufiger sei, obwohl die elastischen Fasern immer überwiegen.
Verfolgt man die Umbildung der ersten elastischen Fäserchen zu den endgültigen, etwas breiteren Fasern, so glaubt man, dass sie sich kurzfristig zusätzlich mehr fuchsinrot anfärben und dabei eine etwas unscharfe Faserkontur annehmen. Später überwiegt wieder der blauliche Farbton, als Unterton bleibt jedoch das Fuch-

a

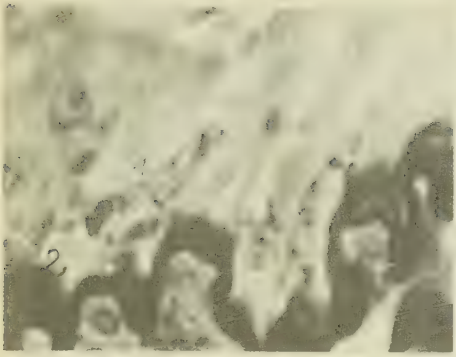

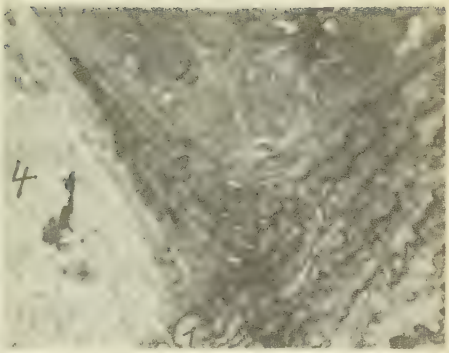

b

c

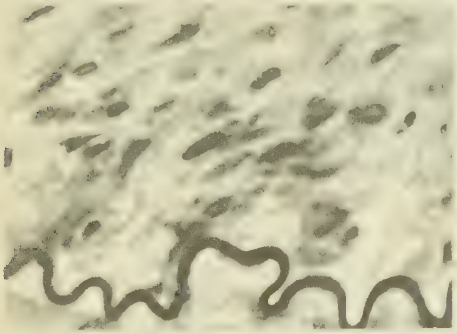



d

ABBILDUNG 10

a. Erste Bildung der elastischen Fasern
   1 - Manchmal wegen des queren Anschnittes punktförmige feinste rosorcinfuchsinpositive elastische Fäserchen
   2 - Elastica interna

b. Elastische Fasern im Fibroplastenspross
   1 - Gefässwand
   2 - Thrombus
   3 - elastische Fasern
   4 - Gefässlumen

c. Myoplasten

d) Fertige Myocyten mit dazwischen liegenden elastischen Fasern

sinrot fortan erhalten. Auch glaubt man, dass sie in den Stadien danach doppelkonturiert seien.

d) Myoplasten

Im weiteren Verlauf ändert sich Form und Anfärbbarkeit der Fibroplasten. Ihr Zelleib nimmt erheblich an Grösse zu. Aus den kleinen spindeligen Zellen werden langgestreckte ovale Zellen, deren Protoplasma sich im VAN GIESON-Präparat gelb und im GOLDNER-Präparat leicht rot anfarbt. Dieser Farbumschwung zeigt wohl das Entstehen der intrazellulären Myofibrillen an (Abb.10b und 10d). Ob alle ursprünglich vorhandenen Fibroplasten im Myocyten umgebaut werden, kann nicht sicher gesagt werden. Hie und da hat man den Eindruck, als ob doch einige Fibroplasten zugrunde gingen, jedenfalls könnte man das oft farbindifferente faserige Material als geschrumpfte Fibroplasten auffassen. Granulocytäre Infiltrate, wie man sie sonst bei Gewebsuntergängen häufig findet, sind jedoch in diesem Stadium nicht zu beobachten. Für die Umbildung der Fibrocyten zu Myocyten scheint inBezug auf den zeitlichen Ablauf der gleiche Modus zu gelten wie für das Einsprossen der Fibroplasten, so dass die subendothelialen Thrombusbereiche mit Beginn im Thrombuswinkel die am weitesten fortgeschrittenen sind. Nach 3-6 Monaten kann man das neu gebildete Gewebe in seinem Aufbau nicht mehr von dem der ursprünglichen Gefässintima und -media unterscheiden (Abb.12).

e) Schwund der Tunica media

Ungefähr am 16. Tage kommt es wahrscheinlich durch mechanischen Druck des Thrombus, verbunden mit möglichen Ernährungsstörungen, in der darunterliegenden Media zu Zellnekrosen mit granulocytärer Reaktion (Abb.11). Daraus resultiert eine allmähliche Verschmälerung der Tunica media. Nach 3-6 Monaten ist sie bis auf einen schmalen Bindegewebsstrang vollständig verschwunden. Die sich an Stelle des Thrombus neu gebildete Gefässwand ist sichel- oder halbmondförmig in die alte eingegliedert und überragt die Linie der idealen Gefässinnenfläche nur wenig. Im Bereich der alten Tunica media und adventitia liegen dann meist nur noch einige Fadengranulomzellen und Fadenreste. Erst in diesem Stadium, nach Zerstörung der Media, kann man das Einwachsen adventitieller Gefässe in den Bereich des Fadengranuloms beobachten.

6. Verkalkungen

Verkalkungen waren nur bei zwei Versuchen zu sehen. Einmal trat eine feinkörnige, teilweise schollige Verkalkung im Bereiche eines neugebildeten Endothelsprosses auf, nachdem sich ein zweiter Thrombocytenthrombus darauf gelegt



ABBILDUNG 11
Gezeichnetes Übersichtsschema zum Mediaschwund I (14. Tag)

1 - Catgutfaden
2 - Leukocyten und Makrophagen
3 - Hyalin (Thrombusrest)
4 - Fibroplasten
5 - Makrophagen
6 - Myocyten mit elastischen Fasern
7 - Mediaschwund mit granulocytärer Reaktion



ABBILDUNG 12
Gezeichnetes Übersichtsschema zum Mediaschwund II (3 Monate - 6 Monate)

1 - Catgutfadenreste
2 - Gefässeinsprossung von der Adventitia her
3 - alte Gefässwand
4 - neugebildete Gefässwand an Stelle des Thrombus

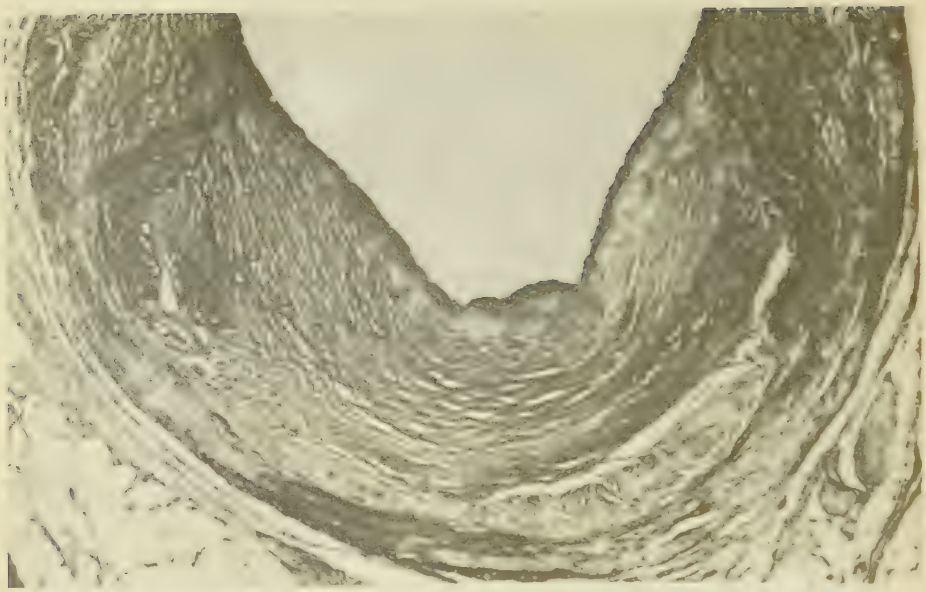

ABBILDUNG 13
6 Monate alter Thrombus

hatte. Ein anderes Mal war eine Mediaverkalkung in Form einer scholligen Kalkplatte unter dem Thrombus zu sehen. Während die erstgenannte intimale Verkalkung einen morphogenetisch interessanten Einzelbefund darstellt, ist bei der Verkalkung im Bereich der Tunica media eine operationsmechanische Laesion nicht sicher auszuschliessen.

7. Verfettungen

Dem Studium der Thrombusverfettung wurde in diesem Versuch keine besondere Aufmerksamkeit gewidmet. Einige an Gefrierschnitten durchgeführte Sudanfärbungen zeitigten ein negatives Ergebnis.

8. Ein- und Ausstichstellen

An den Ein- und Ausstichstellen kam es in einigen Fällen (die Regel war es nicht) zum Eindringen von Blutplasma, oft mit zellulären Blutelementen in die Tunica media der Aorta. Die einzelnen elastischen Fasern und Muskelzellen wurden

ABBILDUNG 14
Traumatisch eingerissene Gefässwand 6 Stunden alt

1 - Fibrinisierte Thrombocyten
2 - Leukocyten
3 - Unversehrte Gefässwand
4 - Gefässlumen

dadurch auseinandergedrängt. Wahrscheinlich sind auch einige Muskelzellen zugrunde gegangen. Das Blutplasma drang jedoch nur wenig weit in die Gefässwand hinein und befiel vorwiegend die äusseren Mediaschichten. In einem anderen Fall war anscheinend traumatisch ein Teil der Gefässintima mit dem inneren Drittel der Tunica media eingerissen und flottierte frei im Gefälumen der Aorta (Abb.14). Es kam dabei lediglich zu einer Abdeckung des Gefässwandschadens mit Thrombozyten, in die auch Erythrozyten eingebacken waren. In den Thrombocytenhaufen, besonders an den Stellen, an denen sie unmittelbaren Kontakt mit dem verletzten Gewebe hatten, kam es zu einem netzigen teilweise sogar mehr homogenen Fibrinausfall (nach 6 Stunden!), zu einer Zeit, wo unter den Thrombocytenwolken, die um den Fadern herum gruppiert waren, noch keine Spur von Fibrin zu beobachten war. Eine von diesem Gefässwanddefekt

ausgehende Insudation oder gar eine histolytische Eigenschaft des Blutplasmas konnte nicht beobachtet werden.

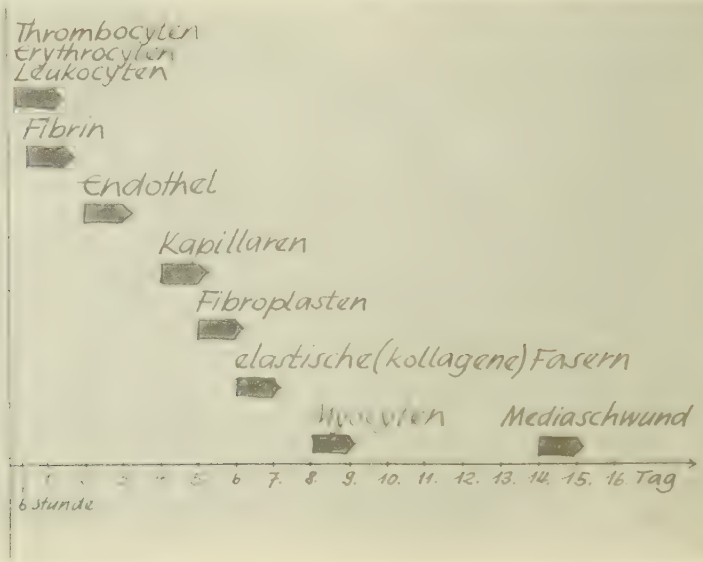

ABBILDUNG 15

Zeittafel der Thrombusumwandlung. Es wird jeweils nur das erste Auftreten nicht jedoch die Dauer des Verbleibens der einzelnen Strukturelemente aufgezeigt.

III. DISKUSSION DER BEFUNDE

Die Thrombose, die bisher vorwiegend in venösen Gefässen studiert und beschrieben wurde, hat in arteriellen Gefässen wegen der andersartigen Strömungs- und Wandverhältnisse auch ein anderes Gesicht. Die Erzeugung arterieller Thromben im Tierexperiment wurde auf verschiedenste Weise mit mechanischer, thermischer oder chemischer Schädigung der Gefässwand vom Gefässlumen aus oder von aussen her versucht. Dabei kam es oft neben erheblichen Zerstörungen der Gefässwand teils auch zum Einwirken unphysiologischer Substanzen, in das Thrombosegeschehen.

Die frühen Stadien der Thromboseentstehung wurden von mehreren Autoren wie EBERTH und SCHIMMELBUSCH (1886), KUSAMA (1913), SIEGMUND (1925), DIETRICH (1930), APITZ (1942) und anderen untersucht. Die weitere Umwandlung desThrombus jedoch wurde meistens wegen anderer Fragestellungen oder wegen versuchsbedingter technischer Schwierigkeiten nicht verfolgt. Dies ist besonders für die schönen Versuche von EBERTH und SCHIMMELBUSCH zu bedauern.

Die primäre Anlagerung von Thrombocyten auf arterielle Gefässwanddefekte, erstmals von SOPHIE LUBNITZKY beschrieben, wurde vor allem von EBERTH und SCHIMMELBUSCH (1886) bezüglich der Entstehung genauer untersucht. Weil die Bedeutung der Thrombocyten bei intimalen Reaktionen offenbar nicht genügend gewürdigt wurde, stellte APITZ (1941) dieses Faktum besonders für die Blutstillung erneut heraus.

Bis in die jüngste Zeit herein wird ganz allgemein von vielen dem Fibrin bei Reaktionen im Bereich der Gefässintima und der Herzklappen eine falsche Bedeutung beigemessen. Nach bisheriger Meinung, wenn auch vorbehaltlich geäussert, schlägt sich auf in die Blutbahn eingeführte Fremdkörper (z.B. Gefässplastiken) Fibrin nieder (EKMANN, FOSTER und SCOTT; PETRY). FRIEDMANN und BYERS (1961) hingegen hoben bei ihren Experimenten zur Thromboseerzeugung neben der Ablagerung zellulärer Blutelemente zwischen den Fibrinfasern vor allem die nestförmig eingelagerten Thrombocytenhaufen hervor. Ihre ersten Beobachtungen stammen jedoch leider erst vom 3.Tag nach der Thrombusentstehung. APITZ wies bei Versuchen zur Blutstillung nach, dass Blutungen nach Verletzung kleiner und mittelgrosser Gefässe primär durch einen Thrombocytenthrombus, flächige, d.h. kapilläre Blutungen parenchymatöser Organe durch ausfallendes Fibrin gestillt werden. Das würde bedeuten, dass mit dem Vorhandensein von viel intra- und extrazellulärer Flüssigkeit (ohne praejudizieren zu wollen, ob es sich hierbei schon um Gewebsthromboplastin handelt) sofort grössere Mengen von Fibrin entstehen.

In vorliegendem Versuch ist die Gefässwandverletzung minimal. Der eingeführte Catgutfaden wirkt neben seiner Oberflächenbeschaffenheit als wirbelbildendes Strömungshindernis. Ähnlich wie ein Schneezaun, der durch Wirbelbildung

im Windschatten die Anlagerung korpuskulärer Elemente, nämlich der Schneeflocken, begünstigt. Nach den von SCHLAREWSKY (um 1886) durchgeführten Versuchen schwimmen unter normalen Strömungsbedingungen die spezifisch schwereren Thrombocyten und Erythrocyten im Axialstrom. Bei deutlich herabgesetzter Strömungsgeschwindigkeit oder Wirbelbildungen treten diese auch im sogenannten plasmatischen Randstrom der Blutsäule auf, wie EBERTH und SCHIMMELBUSCH bei ihren Lebendbeobachtungen im Omentum von Säugetieren nachweisen konnten. Sie wiesen ebenfalls nach, dass Endothellaesionen allein ohne Veränderungen im plasmatischen Randstrom zur Anlagerung eines grösseren Thrombus nicht genügen. In diesem Sinne wäre verständlich, warum Experimentatoren, die durch Aufrauhen des Gefässendothels in Aorten nur ganz kleine unbedeutende thrombotische Auflagerungen erzeugen konnten (FLORY, MEESEN). Mehr Erfolg bei der Thrombenerzeugung ist durch Aufrauhen des Endothels anscheinend in den langsamer durchströmten Venen gegeben (STUDER).

1) Zur morphologischen Beschaffenheit der ersten Thrombusanlage und deren Umwandlung

Die Umwandlung des Thrombocytenthrombus lediglich als visköse Metamorphose zu umreissen, wie dies seit den Versuchen von EBERTH und SCHIMMELBUSCH in der Literatur üblich ist, scheint doch der Fülle der Erscheinungen nicht gerecht zu werden. Wie aus der Beschreibung der Befunde hervorgeht, können die Thrombocyten noch vor dem Auftreten des Fibrins sehr vielgestaltige Formationen bilden, die für die spätere Architektonik des Thrombus von entscheidender Bedeutung sind. In den dicht gelagerten Thrombocytenbezirken entsteht nicht nur das Fibrin am frühesten, sondern diese bilden sich auch im weiteren Verlauf zu den schollig-homogenen und faserigen Strukturen des späteren Thrombus um. In den mehr locker gelagerten Thrombocytenbereichen entstehen die netzig und wabig fibrinisierten Felder, die oftmals einen flüssigkeitsdurchtränkten Eindruck machen. So ist durch die primäre Lagerung der Thrombocyten der Modus der zeitlichen Fibrinbildung, wie der morphologischen Fibrinanordnung vorgezeichnet.
Bei Routinefixation mit Formol und Routinefärbungen, bei postmortalen Veränderungen beim Auftreten zusammen mit anderen Strukturelementen, ist die Möglichkeit zur Fehldeutung dieser initialen Stadien gross. Man muss annehmen, dass mit zunehmender Kondensation und vielleicht chemischer Umwandlung das entsteht, was man gemeinhin als Hyalin bezeichnet. Jedenfalls erfüllt die entstehende Substanz die färberischen und strukturellen Bedingungen von Hyalin. Über die zeitliche Einordnung ist zur Fibrinentstehung zu sagen, dass im gleichalten Thrombus erhebliche Unterschiede bestehen können. Während die ersten

Fibrinfasern zwischen Thrombocyten nach 6 Stunden beobachtet werden, sind noch am 4. Tag und später grössere Bezirke ohne Fibrin zu finden. Dichte homogene Areale, die man als Hyalin ansprechen kann, treten um den 5.-6. Tag auf. Nicht ganz befriedigend ist die Umwandlung und der Verbleib der weissen Blutzellen im Thrombus zu erklären. Die vorwiegend eosinophilen Granulocyten um den Faden scheinen um den 3. Tag zu zerfallen, so dass neben Kerntrümmern nur noch einzelne pyknotische Formen zu sehen sind. An ihre Stelle treten dann Makrophagen, deren Herkunft ebenfalls nur vermutet werden kann. Entweder stammen sie direkt aus der subendothelialen Kambiumschicht, wofür einige anscheinend einwandernde Zellen mit sanduhrförmigen Kernen im Bereich der Lamina elastica interna sprechen oder sie bilden sich aus mesenchymalen Zellen in der Umgebung der frisch eingesprossten Gefässe. In den späteren Stadien sind jedoch immer wieder frisch eingewanderte Leucocyten um den Faden zu beobachten, die sich um seinen Abbau bemühen. Fremdkörperriesenzellen sind auffällig spärlich. Die in der Thrombusmasse eingeschlossenen Leukocyten nehmen oft eine spindelige Form an (Lymphocyten?) und werden dichter, andererseits kann man ein allmähliches Quellen und anschliessendes Verdämmern (Monocyten) beobachten. Welche Zellen die eine oder andere Art des Untergangs bevorzugen, ist nicht genau zu sagen. Es bestünde jedoch die Möglichkeit, dass den Zellen ihre Umformung von der Umgebung aufgedrängt wird, je nachdem, ob sie in einem dichten oder lockeren Bezirk liegen. Ebenso bestehen für die Erythrocyten zwei Arten der Umformung. Einmal die Auflösung unter allmählichem Farbstoffverlust. Andererseits können sie sich zusammenballen und in homogen fibrinisierte Bezirke einbezogen werden. Wenn die roten Blutkörperchen von Thrombocyten umgeben waren, entstehen Fibrinwaben von Erythrocytengrösse.

2) Zur Endothelialisation

Die Endothelialisierung von thrombotisch abgedeckten Gefässwanddefekten von der Seite her wurde von ZAHN (1884) sowie von EBERTH und SCHIMMELBUSCH (1886) beschrieben. SIEGMUND beschrieb ebenfalls das Überwachsen seiner experimentell erzeugten "Venenknötchen" mit Endothel von der Seite her. W.W. MEYER (1950) machte auf das seitliche Überwachsen von aufgebrochenen atheromatösen Geschwüren mit Endothel aufmerksam. Daneben wurden auch andere Beobachtungen mitgeteilt. STOCHDORPH (1958) beschrieb an Hirngefässen wie sich unter kleinen Plättchenthromben die Endothelzellen ablösen, sich durch amöboide Bewegung durch den Thrombus, wie durch einen Sandhaufen hindurcharbeiten, um sich auf der neuen Gefässinnenfläche wieder als Endothel niederzulassen. Eine dritte Möglichkeit wurde von GHANI und TIBES (1962) er-

wogen, die glaubten, leukocytäre Zellen, die vom Blutstrom herangetragen werden, setzten sich auf der Thrombusoberfläche fest und würden sich dort nach beiden Seiten vermehren. STAMPFL (1959) zeigte, dass mesenchymale Zellen von aussen durch die Poren einer Gefässplastik hindurchwachsen, sich auf der neugebildeten Gefässinnenfläche als Endothel niederliessen und vom gewöhnlichen Gefässendothel nicht zu unterscheiden waren.
Für den vorliegenden Versuch kann an der Endothelialisierung der Thromben von der Seite her kein Zweifel bestehen. Thromben, die nicht der Gefässwand anlagen, wurden auch nicht so frühzeitig endothelialisiert, wie diejenigen, die unmittelbaren Kontakt hatten. Schliesslich hatten aber diese Thrombusanteile durch die Tatsache, dass sie spätestens durch die Ein- und Ausstichstelle des Fadens mit der Gefässwand verbunden waren, doch die Gelegenheit, mit Endothel überwachsen zu werden.
Rundliche oder auch ovale monocytoide Zellen (vielleicht Makrophagen), die gelegentlich auf der Thrombusoberfläche liegen und bei denen sich die Verwechslung mit Endothelzellen anbietet, werden vom Endothel, wie bereits beschrieben, überwachsen. Die Beobachtung von Mitosen und mehrkernigen Riesenzellen im neuen Endothelzellverband stimmt mit den von SINAPIUS gewonnenen Befunden von Häutchenpräparaten, die von arteriosklerotischen Beeten stammen überein. Die Aufquellung von Plasma und Kern im Teilungsstadium, in den Endothelzellen der Wachstumsspitze und des geschlossenen Verbandes könnte bei Verkennung der Zusammenhänge als degenerativer Vorgang gedeutet werden.
Man hat den Eindruck, dass die neuen Endothelzellen durch Teilung aus den ursprünglichen Gefässendothelien hervorgehen. Wie weit sich subendotheliale Zellen aus der Kambiumschicht bei der Bildung des neuen Endothels beteiligen, muss trotz der scheinbar andersartigen Bildungsweise offengelassen werden. Die Wachstumsgeschwindigkeit der Endothelzellspitze beträgt annähernd 500 Millimikron pro die.

3) Zur Vascularisation

V. ROKITANSKY (1844) bezweifelte, ob die von ihm makroskopisch beobachteten Poren in überkleideten Wandthromben echte Gefässabgänge seien, weil er nie rote Gerinnsel darin gesehen habe. Er hielt diese Poren für Klüfte, die bei der Schrumpfung des Thrombus entstanden seien. Die Frage der Vascularisation von Thromben und frischen sklerotischen Beeten ist in der Folgezeit etwas stiefmütterlich behandelt worden. WINTERITZ (1938) vertrat die Ansicht, dass eine Vaskularisation auch der inneren Gefässwandbezirke von der Adventitia her bestünde, was er durch Füllung der adventitiellen Gefässe unter Druck

nachgewiesen habe. Auch heute noch besteht die weit verbreitete Meinung, dass eine ausreichende Vaskularisation nur von der Adventitia her erfolgen könnte, während es sich bei der intimalen nur um ein Auskleiden vorgebildeter Thrombuslücken, sog. Sinusoide handele. DIBLE (1958) konnte an rekanalisierten Thromben nachweisen, dass die intimalen Rekanalisate mit den Gefässen der Adventitia keine Verbindung hatten. Im Gegensatz dazu steht die Beobachtung von GEIRINGER, der in Injektionspräparaten Anastomosen gesehen hatte.

Im vorliegenden Versuch konnte wohl eine endotheliale Auskleidung von flachen Buchten beobachtet werden, nicht jedoch von trichterartigen Klüften. Über diese Klüfte schiebt sich das Endothel hinweg, wie ein Schi über eine Bodenunebenheit. Kein Zweifel besteht jedoch an echten Kapillarsprossen und Kapillaren, die von der Intima neu gebildet werden und vornehmlich in den Thrombusanteilen angetroffen werden, die am weitesten von der Gefässinnenfläche entfernt sind.
Dieser Befund stimmt überein mit den Beobachtungen von DUGUID, von FRIEDMANN und BYERS sowie von MORE, HAUST und MOVAT, die ebenfalls echte Kapillarsprosse beschrieben, die sich von der Gefässintima in Gefässwandauflagerungen verbreitert hatten.

4) Über die zellige Umwandlung und Faserbildung im Thrombus

Das Vorwachsen von Fibroplasten in der subendothelialen Zone ist eine geläufige Tatsache, die ausser in Thromben (IRGINGER) auch in arteriosklerotischen Beeten beschrieben wurde (DUGUID; MORE, HAUST und MOVAT). Auch im experimentell erzeugten Thrombus konnten FRIEDMANN und BYERS das gleiche beobachten. Einigkeit besteht auch über den zeitlichen Beginn der Organisation um den 5. Tag (IRINGER). Auch über die Herkunft der Fibroplasten aus der subendothelialen Kambiumschicht bestehen wenig Zweifel, wenn auch einige Autoren die direkte Entstehung aus den differenzierten Endothelzellen erwogen haben. Angaben über das Auftreten und Verhalten der elastischen Fasern in Thromben fehlen in der älteren Literatur. Auch von FRIEDMANN und BYERS fehlen Angaben über die Entstehung elastischer Fasern in den von ihnen erzeugten Thromben. Die Neubildung von elastischen Fasern in sklerotischen Beeten hingegen wurde schon 1898 von JORES beschrieben. Sie wurde in vorliegendem Versuch ausführlich beobachtet. Die von JORES vermutete Neubildung von elastischen Fasern durch Abspaltung aus den alten wurde jedoch in keinem Fall gesehen. Eine gelegentlich verdoppelte oder streckenweise aufgegabelte, verzweigte Elastica interna, stellt einerseits einen normalen Befund der Kaninchenaorta dar, der auch an unveränderten Gefässwänden zu beobachten ist und an-

dererseits ist er durch dazwischen gelagertes und gewuchertes "Kambium" verursacht. Die Neubildung von elastischen Fasern erfolgt zwischen den Fibroplasten in Form von feinen Fäserchen, die noch nicht das Kaliber der fertigen elastischen Faser, jedoch schon die wellige Form und die positive Anfärbbarkeit mit Resorcinfuchsin besitzen. Die Untersuchungen von P. JIPP und K. SEIFERT (1963), die den Feinbau der elastischen Lamellen mit Unterstützung des Elektronenmikroskopes studierten, waren Anlass lichtmikroskopisch an Hand des Verlaufes die genaue Bildung zu verfolgen. Nach der Entstehung der ersten feinen Fäserchen, die einen mehr violetten Farbton besitzen, sieht man in weiter fortgeschrittenen Zonen, wie sie einem mehr fuchsinophilen rötlichen Farbton annehmen und dabei ihre Faserkontur verschwimmt. Im weiteren Verlauf nehmen sie dann wieder einen mehr bläulichen Farbton an, erscheinen angedeutet doppelkonturiert und gut um das Doppelte gegenüber dem ursprünglichen Fäserchen verbreitert als fertige elastische Faser. Über eine Faserentstehung im fibroplastenfreien Teil im Sinne einer Ödemsklerose braucht nicht diskutiert zu werden, weil diese bereits durch die Versuche in der Gewebekultur von DOLJANSKY und ROULET unwahrscheinlich gemacht wurde. Daran ändert auch die Tatsache nichts, dass in der Literatur diese Versuche von RÖSSLE und manchen anderen falsch interpretiert wurden. Über die faserigen Strukturen, die vor dem Auftreten der Fibroplasten entstehen und entweder sog. primäre Fibrinfasern oder um Thrombocyten entstandene fibrinisierte faserige Strukturen sind, wurde bereits berichtet. IRGINGER teilte unterschiedliche Angaben bezüglich des Zeitpunktes der ersten Faserentstehung in organisierten Thromben und Emboli mit. Als Durchschnitt gibt er 2-3 Monate an. In vorliegendem Versuch konnte jedoch die erste Faserentstehung bereits am 6. Tag beobachtet werden.

Über das Einsprossen von Myoplasten in sklerotische Beete menschlicher Aorten berichtete MORE, MOVAT und HAUST (1956). Nicht einwandfrei geklärt werden kann die Frage, ob sich die Fibroplasten in Myocyten umbilden oder ob bis dahin mit eingewachsene, nicht differenzierte mesenchymale Zellen sich zu Myoplasten ausbilden. PETRY spricht in seinen Versuchen über die Organisation von Gefässplastiken, von einer Transformation der Fibroplasten in Myoplasten und Myocyten. Die ersten Myoplasten treten in vorliegendem Versuch um den 8.-10. Tag auf. Eine verschmälerte oder geschwundene Media ist sowohl bei organisierter Thrombembolie in den Pulmonalgefässen sowie unter sklerotischen Beeten zu beobachten. Diese Tatsache wurde von manchen als primäre Ursache der Arteriosklerose-Entstehung betrachtet (THOMA). LINZBACH macht für den Mediaschwund der auf Grund der vergrösserten Oberfläche eines Beetes erhöhten Gefässinnendruck über dieser Stelle verantwortlich. In vorliegendem Versuch ist auf Grund der zeitlichen Verlaufsbeobachtung einwandfrei erwiesen, dass es sich um ein sekundäres Ereignis handelt und dass es zu echten Zellnekrosen mit granulocytärer Reaktion kommt.

IV. ZUR FRAGE DER IDENTITÄT VON UMGEWANDELTEN ABSCHEIDUNGSTHROMBEN UND ARTERIOSKLEROTISCHEN BEETEN

Angesichts der Fülle von Arbeiten zum Thema der Arteriosklerose über einen Zeitraum von mehr als hundert Jahren, erscheint es aussichtslos, allen Autoren die schuldige Aufmerksamkeit und die nötige Gerechtigkeit widerfahren zu lassen. Bemerkenswerterweise kann man aus der Vielfalt der dargebotenen Ansichten kein klares Bild dieser Erkrankung entwerfen. So liegt beinahe von jedem namhaften Pathologen ein Bekenntnis vor, wie die Arteriosklerose zu deuten sei. Ernsthaftes Bemühen, das bei oberflächlicher Betrachtung als modebedingt erscheint, versuchte mit Hilfe des jeweiligen Erkenntnisstandes der Naturwissenschaften die Rätsel der Sphinx Arteriosklerose zu lösen. Die Mannigfaltigkeit der zu beobachtenden Phaenomene, für die der 1833 von LOBSTEIN geprägte Begriff "Arteriosklerose" noch heute allgemein anerkannt wird, war wohl Anlass für das Ansetzen der verschiedensten Experimente und die Aufstellung von sich oft widersprechenden Hypothesen, je nachdem, welches Detail man herausgriff. Erschwerend kommt weiterhin der Umstand hinzu, dass unterschiedliche Einflüsse gleiche morphologische Veränderungen erzeugen können. Mit Recht warnt STUDER (1963) davor, die Teilergebnisse, die auf den verschiedensten Gebieten erarbeitet wurden, jeweils als die einzig mögliche Pathogenese hinzustellen. Wenn trotzdem versucht wird, aus den vorliegenden Versuchen Analogien zur menschlichen Arteriosklerose zu diskutieren, so ermuntert dazu einmal die Möglichkeit, die Ausgangsmaterialien genau zu kennen und die daraus entstehenden Veränderungen auch zeitlich genau einordnen zu können. Zum anderen besteht die Chance, die Identität von Strukturen im Thrombus mit den bisher in frischen arteriosklerotischen und endangitischen Beeten beschriebenen aufzuzeigen, die als entzündliches oder degeneratives Substrat aufgefasst wurden und so Anlass für zum Teil heute noch anerkannte Entstehungstheorien der Endangitis und Arteriosklerose waren.

Diejenigen Forscher, die als erste fassbare morphologische Veränderungen eines arteriosklerotischen Beetes eine Insudation oder ein Intravasat annehmen, berufen sich in ihren theoretischen Erwägungen auf die von RÖSSLE 1943 zusammenfassend dargestellte Theorie von der serösen Entzündung sowie auf den ihr übergeordneten Begriff der Dyshorie von SCHÜRMANN und McMAHON (1933). RÖSSLE glaubte, dass auch in der Gefässintima auf Grund einer pathologischen Endotheldurchlässigkeit ein entzündliches azelluläres Intravasat auftrete, das sich von einem gewöhnlichen Ödem durch seine desmolytische und histolytische Eigenschaft unterscheide. Dazu sei auch normales Blutplasma in der Lage, sobald es den intravasalen Raum verlasse und in das Gewebe übertrete. BREDT (1941) forderte darüberhinaus auf Grund von Untersuchungen an Lungenarterien alle Übergänge von der serösen über die serös-zellige, fibrinoid-zellige und nekrotisierend-zellige Entzündung in der Intima.

SCHÜRMANN und McMAHON selbst wollten den Begriff der Dyshorie wegen des Nachweises von zellulären Blutelementen in intimalen Polstern bis zur Anhorie erweitert wissen, eine Meinung, die auch W.W.MEYER vertrat. Das Bestehen der DUGUIDschen Konception, die intimalen Verdickungen aus Auflagerungen erklärt, reizte die bisher als entzündlich oder degenerativ deklarierten Gefässerkrankungen bezüglich ihrer morphologischen Bestandteile sowie deren zeitlichen Auftreten zu betrachten. Es sollen zunächst nur die Bauelemente besprochen werden, die von der Thrombusumwandlung des vorliegenden Versuches her bekannt sind und zwar in der Reihenfolge ihres zeitlichen Auftretens.

Ganz frische Plättchenthromben, besonders solche auf arteriosklerotischen Beeten, werden meistens als solche erkannt und beschrieben. Das gleiche widerfährt den bereits fibrinisierten Plättchenthromben, die jedoch haufig nur als "Fibrinthromben" bezeichnet werden. Das thrombotische Geschehen, ganz allgemein gesprochen, über sklerotischen Intimabeeten wird nur als ein sekundärer Vorgang gedeutet, der mit der ersten Beetentstehung morphgenetisch nichts zu tun hat (v.ALBERTINI). DOERR (1963) jedoch räumt neuerdings den Fibrinthromben eine gewisse Bedeutung für den Aufbau eines arteriosklerotischen Beetes ein. Die von W.W.MEYER in sklerotischen Beeten beschriebenen sternförmigen und netzig-wabigen "Fibrinausfällungen", die seiner Meinung nach durch Plasmainsudation entstanden seien und die auch von BREDT (1961) als Hinweis auf eine Insudation angesehen werden, lassen sich mühelos auch im Thrombus finden. Eine Erklärung für das Entstehen der wabigen Fibrinstrukturen konnte W.W.MEYER nicht geben, im Thrombus hingegen erklärt sich ihre Entstehung durch die Fibrinbildung, um die Korpuscel der Erythrocyten und Thrombocyten mühelos.

Die feinkörnigen, leicht basophilen "Eiweissablagerungen" von ZINSERLING (1935) und W.W.MEYER (1947) in sklerotischen Beeten beschrieben und als Zeichen einer Eiweisstoffwechselstorung aufgefasst, erregen den Verdacht, dass es sich dabei doch um noch nicht umgeformte korpusculäre Thrombocyten handelt. Strukturen, die wie fibrinoidverquollene Bezirke aussehen, in sklerotischen Beeten von vielen als Unterpfand für die entzündliche (V.ALBERTINI), von manchen sogar als beweiskräftig für die rheumatische Genese (JÄGER) angesehen, sind auch im Thrombus zu finden. Es sind dies die homogen fibrinisierten thrombocytären Bezirke, die alle Übergänge zum Hyalin zeigen.
Echte Fibrinfasern, sowie fibrinisierte thrombocytäre Fasern von länglicher oder girlandenartiger Form werden in sklerotischen und endangitischen Beeten gerne als fibrinoid verquollene, degenerierte oder nekrotische kollagene Fasern gedeutet (V.ALBERTINI). Verquollene kollagene Fasern können in der Kaninchenintima mit Sicherheit ausgeschlossen werden, weil diese keine kollagenen Fasern enthält.
Die Degeneration von zellulären Elementen, die in endangitischen Beeten gemeinsam mit der Faserverquellung im Rahmen der allgemeinen "Histolyse" statt-

finden sollte, findet auch im Thrombus ihre Parallelen. In sklerotischen Beeten werden verquollene und geschrumpfte Zellen als Untergangsformen der ortsständigen Bindegewebszellen gedeutet. Im Thrombus lassen sich die gleichen Zellformen beobachten, ihre Herkunft aus weissen Blutzellen, die von Anfang an im Thrombus liegen oder sekundär eingewandert sind, ist nicht anzuzweifeln. Als "Desmolyse" könnte man vielleicht auch im Thrombus das Ablösen der Endothelzellen aus ihrem ursprünglichen Verband bezeichnen.
Das stets als erste morphologische Veränderung postulierte primäre Insudat wurde noch von niemand abgebildet. Die in der Literatur veröffentlichten Bilder zeigen sekundäre ödematöse Verquellungen, bereits teilweise organisierter Beete - Saftstauungen im Sinne von W.HUECK. Denkt man das intimale Beet als Entzündung zudem folgerichtig durch, so bleiben weitere Fragen offen. So ist nicht einzusehen, warum ein entzündliches Intravasat an der Membrana elastica interna halt machen sollte, da sie ja auch für den normalen Ernährungsstrom, der das innere Mediadrittel mitversorgt, keine Grenze darstellt. Auch bei der Panarteriitis ist die Lamina elastica keine irgendwie erkennbare Trennwand für die entzündlichen Zerstörungen. Unverständlich bleibt weiterhin, warum bei den histolytischen Vorgängen das so empfindliche Endothel, selbst wenn das Intravasat erst subendothelial durch Antigen-Antikörperreaktionen "giftig" würde, nicht zerstört werden sollte. Würde das Endothel aber beschädigt, so käme es durch den zusätzlich entstandenen Buckel wegen der dabei auftretenden Wirbelbildung zwangsläufig zu grösseren thrombotischen Abscheidungen. Ganz unverstandlich bleibt jedoch die oft erhebliche Materialzunahme in intimalen Beeten, die man mit der Quellung der vorhandenen Fasern und Zellen nicht erklären kann. Die vermutete azelluläre Faserentstehung in intimalen Beeten, die dann zusätzlich auch noch verquellen sollten, ist mehr als unwahrscheinlich.
Das vorwiegende Auftreten von sklerotischen Plaques an wirbelbegünstigten Abschnitten des Gefässystems wie beispielsweise um die Abgänge der Intercostalarterien im Bereich der Brustaorta passt besser in das Konzept von der thrombotischen Ablagerung. J.B.DUGUID, der an einer Coronararterie durch Serienschnitte die Identität eines organisierten Thrombus mit dem sich daran anschliessenden arteriosklerotischen Beet nachwies und der darüberhinaus an Aortenbeeten die Organisation von thrombotischen Auflagerungen in allen Phasen beschrieb, wurde durch zahlreiche Nachuntersucher an menschlichem Untersuchungsgut (GEIRINGER 1951; MORE, MOVAT und HAUST 1956; CRAWFORD (1961) bestätigt. Auch die von FRIEDMANN und BYERS (1961) experimentell erzeugten Thromben, bei denen zusätzlich der Modus der Verfettung in thrombotischen Auflagerungen dargestellt wurde, sprechen für die Auffassung von DUGUID.

Ein weit verbreitetes Unbehagen an der Lehre von DUGUID rührt jedoch daher, dass sowohl er selbst sowie seine Nachuntersucher immer von primären Fibrinniederschlägen sprechen, obwohl auch die Anwesenheit von Thrombocyten nicht unerwähnt bleibt. Jene Experimentatoren, die auf Grund dieser Aussagen sowohl

mit künstlich eingeführten Fibrinthromben sowie mit intravasal erzeugten Fibrin-niederschlägen (STUDER) arbeiteten und dann deren Inkorporation in die Gefässwand studierten, behaupten mit Recht, dass die auf diese Weise erzeugten Beete mit den arteriosklerotischen Plaques nicht zu vergleichen seien. Einmal verhalten sie sich färberisch eben wie reines Fibrin und nicht wie das von frischen sklerotischen Beeten gewohnte Bild des sogenannten Fibrinoids, zum anderen wären diese homogenen fibrindichten Ablagerungen bei den spontanen Arteriosklerosen bei Mensch und Tier fast nie zu beobachten. Zu einem sklerotischen Beet gehörten eben auch die lockeren Bezirke.

Der Schlüssel für das Verständnis der DUGUIDschen Behauptung und den tatsächlich in frischen sklerotischen Beeten zu beobachtenden Strukturen ist eben die Tatsache, dass das subendothelial gelegene Material primär vorwiegend aus Thrombozyten zusammengesetzt ist und das Fibrin erst sekundar darin entsteht. Daraus ist der lockere bimssteinartige Aufbau, das färberische Verhalten, kurzum auch die Not mit dem sog. Fibrinoid zu erklären.

Die Unterschiede, die morphologisch beim Vergleich der experimentell erzeugten Thromben mit den menschlichen arteriosklerotischen Beeten bestehen, sind trotzdem noch mannigfacher Natur.

Zunächst sind arteriosklerotische Beete meist grösser als die im vorliegenden Experiment, deren Grösse auf dem Querschnitt doch nur 1-2 Millimeter beträgt. Grössere Beete sind aber bezüglich der Umwandlung ihrer primaren Struktur sowie des Stoffaustausches anderen Bedingungen unterworfen. Es kommt in den dichteren Bezirken zur Bildung ausgedehnter homogener und scholliger hyaliner Felder. Die mehr lockeren, wabig fibrinisierten Bezirke sind von Ödemseen unterbrochen (Saftstauungen!). Für die Auflockerung und Quellung müssen zudem noch die lipoid- und polysaccharidbeladenen Histiocyten verantwortlich gemacht werden, welche das Beet durchsetzen können und im Haemalaun Eosin gefärbten Schnitt durch die vorausgegangene Fixierung und Einbettung als wabig-geblähte Zellen erscheinen. Diese Beobachtung wird auch durch die experimentellen Befunde von FRIEDMANN und BYERS ergänzt, deren Beete bei gleichzeitiger Cholesterinfütterung im Vergleich zu den fettfreien Beeten durch die in ihnen vorhandenen Cholesterin beladenen Zellen erheblich grösser waren. Auch scheint sich durch die sekundäre Verfettung der Beete der Modus der Organisation zu verändern. In den Thromben des vorliegenden Versuches kam es nicht zur Ablagerung staubförmiger Fettsubstanzen, geschweige denn zu Fettsäurenadeln. Der Grund dafür, dass weder Fette, noch Lipoide in vorliegenden Thromben zu finden waren, ist wohl dadurch zu erklären, dass einmal die erzeugten Beete klein sind, zum anderen, dass es sich um gesunde, nicht stoffwechselgestörte Kaninchen handelte. Vielleicht ist es von Bedeutung, dass der Cholesteringehalt des Kaninchenblutes wesentlich niedriger ist als der des Menschen.

Ein weiterer Unterschied ist dadurch gegeben, dass der erzeugte Thrombus eine mehr oder minder einmalige Anlage ist, die innerhalb weniger Stunden entsteht,

während bei einem sklerotischen Beet abgesehen von Ausnahmen eben doch rezidivierende Anlagerungen über Monate und Jahre das Bild bestimmen. So sind die Strukturen der sekundären Nekrose, die Aufquellung und Kondensation, die bei erneuter Auflagerung im teilweise schon organisierten alten Beet entstehen können, durch den vorliegenden Versuch nicht erklärbar. Eine Ausnahme ist vielleicht die oben beschriebene Verkalkung eines endothelialen Sprosses nach erneuter Anlagerung eines Plättchenthrombus nach 4 Tagen.

Aus der Kenntniss der vielfältigen Veränderungsmöglichkeiten von primären Thrombocytenablagerungen stellen sich noch eine Reihe von Fragen allgemeinerer Natur, die über die vergleichende Betrachtung von thrombotischen Ablagerungen mit sklerotischen bzw. endangitischen Beeten weit hinausgehen. Nur einige seien zum Schluss kurz berührt.

So wäre die Vorstellung über die intimale Gefässentzündung, von jeher nur mit Vorbehalten anerkannt und von BÜCHNER und ROTTER (1948) durch das Aufzeigen der morphologischen Gleichartigkeit entzündlicher und degenerativer Noxen weiter ausgehöhlt, neu zu umreissen (z.B. Endocarditis! Endangitis! intrakapilläre Glomerulitis!).

Wegen der sofortigen Abdeckung von Gefässwandschäden durch Thrombocyten sowie Leuko- und Erythrocyten sind Begriffe, wie die der fibrinösen oder zelligen Entzündung, die aus der allgemeinen Entzündungslehre stammen, an Gefässen nur im Bereich der kapillarführenden äusseren Media sowie der Adventitia anwendbar. V. ALBERTINI meinte im Anschluss an seine Studien über die juvenile Coronarsklerose, man müsse zuerst über den Begriff der fibrinoiden Degeneration klarheit haben, um diese Erscheinung für die BUERGERsche Krankheit beurteilen zu können.

Der Begriff der fibrinoiden Degeneration, der von NEUMANN 1880 eingeführt wurde, war leider von Anfang an nicht eindeutig definiert. NEUMANN (zit. nach V. ALBERTINI) schreibt über die fibrinoide Degeneration das eine Mal, dass es sich "um die Umwandlung der fibrillären Bindegewebsgrundsubstanz in einen Körper von der Beschaffenheit und den Reaktionen des Fibrins handle", und ein anderes Mal: "Nur aus der Vorstellung, dass das Fibrin in die oberflächlichen Gewebsschichten der Serosa eingelagert bzw. aus der Degeneration derselben entstanden sei, scheint sich eine befriedigende Erklärung zu ergeben."

Seither begegnet der Begriff der fibrinoiden Degeneration sowohl der schärfsten Ablehnung als auch der Zustimmung. MARCHAND sagte, die fibrinoide Degeneration des Bindegewebes gehöre zu den unklaren Begriffen in der Pathologie, welche nur geeignet seien, wohl erforschte Vorgänge zu verschleiern und daher beseitigt werden müssten. APITZ meint zum Fibrinoidbegriff ebenfalls, dass er ausgemerzt werden müsste, weil er nur solange berechtigt sei, als man damit die gemeinsame rötliche Anfärbbarkeit in der Haemalaun Eosinfärbung meinte. Alle anderen Färbungen würden jedoch darauf hinweisen, dass in Wirklichkeit zwei Stoffe vorliegen. Einmal echtes hyalines Fibrin, dem die Endung -oid nicht zukommt. Zum anderen ein degeneratives Kollagenderivat, das ausser in der Haemalauneosinfärbung in keiner seiner angeführten Färbungen (Azan-, Masson-, Silber-, Weigert- und v. Giesson-Färbung) mit dem Fibrin Ähnlichkeit hat. Er zieht es daher vor, von fibrinöser Infiltration zu sprechen. Ferner wendet sich APITZ gegen die entzündliche Natur, weil es sich nicht um Aus-

schwitzungen sondern um Niederschlagsbildungen handele.
Ausgedehnte Untersuchungen der fibrinoiden Degeneration von KLINGE (1931) und BAHRMANN (1937) beziehen sich auf die Veränderungen im kollagenen Bindegewebe. JÄGER (1932) und auch KLINGE wenden den Begriff der fibrinoiden Degeneration auch bei intimalen Gefässveränderungen an. KÖNIGER (1902) meint auf Grund von Studien an endocarditisch veränderten Herzklappen, dass der Begriff der fibrinoiden Degeneration seine Berechtigung habe, weil die "im Herzklappengewebe" liegenden homogenen Strukturen mit thrombotischen Abscheidungen nicht erklärt werden könnten. Auch V. ALBERTINI wendet, wie erwähnt, den Begriff der fibrinoiden Degeneration (fibrinoide Nekrose) auf gefässintimale Veränderungen bei der sog. Endangitis an. In neuerer Zeit wurden von KLEMPERER über die Konception von KLINGE hinaus alle Krankheiten, die mit Veränderungen im Bindegewebe einhergehen, als Kollagenkrankheiten bezeichnet, womit auch Krankheiten mit intimalen Gefässveränderungen, wie beispielsweise der Lupus erythematodes visceralis, gemeint sind. ALTSHULER und ANGEVINE (1949) betrachten als Ursache der fibrinoiden Degeneration, wie auch schon ASKANAZY (1921) eine Degeneration der Grundsubstanz des Bindegewebes. BRUNSON und DAVIDS (1955) glaubten, der die fibrinoide Degeneration verursachende Stoff müsse im Blut vorhanden sein oder mit dem Blutstrom befördert werden, weil sich durch Gaben von Heparin (!) die Fibrinoidbildung verhindern lasse.
Es geht über den Rahmen vorliegender Arbeit hinaus, zum Begriff der fibrinoiden Degeneration im allgemeinen eine eigene Vorstellung zu entwickeln. Es sei die Meinung von LETTERER vermerkt, der den Begriff der fibrinoiden Degeneration durch den der "fibrinogenen Degeneration" ersetzt wissen will. Neue Perspektiven in dieserFrage scheinen die Untersuchungen von BENEKE (1964) zu eröffnen, der Reaktionen zwischen Mucoploysacchariden und Plasmaeiweisskörpern studierte.
Sogenannte "fibrinoide Substanzen" im Bereich der Gefässintima sowie des Endocards jedoch, sind aber offenbar aus thrombocytären Abscheidungen und deren sekundären Fibrinsation entstanden. Der Begriff der fibrinoiden Degeneration oder der fibrinoiden Verquellung ist daher zumindest im Bereich der Gefässintima überflüssig. Dies trifft auch dann zu, wenn durch Organisationsvorgänge die Zonen der sog. fibrinoiden Degeneration "in" der Gefässwand oder "im" Klappengewebe zu liegen scheinen. Wohl von den "fibrinoiden Degenerationen" sind die echten Gefässwandzellnekrosen zu unterscheiden, die sich in einigen Färbungen wie Fibrin anfärben können. Dies wäre beispielsweise bei der Panarteriitis nodosa zu beachten. Sog. fibrinoide Verquellungen oder Degenerationen können daher nicht mehr als spezifisches Substrat für Entzündungen angesehen werden. Ebenso sind bekannte Befunde der Hyalinose, wie beispielsweise der Nierenarteriolen und Glomerula nicht mehr als degenerierte Gefässwandanteile aufzufassen, weil sie ja eine Zunahme an Gefässwandsubstanz darstellen (DUGUID und ANDERSON 1952) und an ihrer Entstehung aus thrombocy-

tären Niederschlägen wohl nicht mehr gezweifelt werden kann. Auch STOCH-DORPH (1958) kam auf Grund von Untersuchungen an Hirngefässen zu dem Ergebnis, dass die wahrscheinlichste Entstehung der Hyalinose die aus Plättchenablagerungen ist.

Fur die in diesem Zusammenhang interssante, von MOSCHKOWITZ (1925) erstmals beschriebene thrombotisch-thrombocytopenische Purpura nehmen verschiedene Autoren als früheste Veränderung eine subendotheliale hyaline Degeneration an (WALLACE 1927). Aus der Kenntnis der Thrombocytenumwandlungsformen und deren Endothelialisation bietet die Erklärung dieser Strukturen aus thrombocytären Niederschlägen keine Schwierigkeit mehr.
Ebenso sind im Rahmen derartiger Betrachtungen über Thrombocytenniederschläge und deren Umwandlungen, die beim Carzinoid auftretenden Endocardfibrosen sowie die übrigen intimalen Gefassveränderungen interessant, schon auch wegen der bei dieser Erkrankung auftretenden hohen Blutserotoninspiegel, die Einfluss auf den Thrombocytenstoffwechsel haben könnten.

C) ZUSAMMENFASSUNG

A. Es wurde experimentell mit einer neuentwickelten Methode ein Abscheidungsthrombus in der Kaninchenaorta erzeugt: Ein 2/o Catgutfaden wurde auf eine Länge von ca. 3 cm in das Lumen der Aorta abdominalis distal der Abgäng e der Arteriae renales eingezogen. Mit einer von Th. v. HIRSCH und J. W. BOELLAARD entwickelten Kunststoffeinbettung für lichtmikroskopische Schnitte war es möglich, das relativ harte Fadenmaterial mitzuschneiden und so den unzerstörten Thrombus histologisch zu untersuchen. Die Umwandlung des um den eingezogenen Faden entstandenen Thrombus wurde von den ersten Stunden bis zur Dauer eines halben Jahres untersucht und beschrieben.

1) Als erste Anlage fielen neben einzeln und herdförmig gelagerten Erythro- und Leukocyten die verschiedenen Lagerungsformen der Thrombocyten auf: L ockere, netzige, homogen und besonders dicht gelagerte Thrombocytenverände waren zu beobachten. Sie unterscheiden sich nach Form und Anfärbbarkeit von den "primären Fibrinfasern". Die Kenntnis dieser primären Thrombocytenlagerungsformen ist für die spätere Architektonik des Thrombus von Bedeutung.

2) Die Umwandlung der primären korpusculären Thrombuselemente und die sekundäre Entstehung von Fibrin führt zu homogenen, scholligen und wabig netzigen sowie fädig fibrinisierten Thrombusbereichen. Dieses Stadium der Thrombusumwandlung, das sich in der Haemalauneosinfärbung zart-rosa anfärbt, wird fälschlicherweise oft als "Fibrinoid" bezeichnet. Die weitere Verdichtung der fibrinisierten Thrombusbezirke führt zur Bildung von Hyalin (bestimmt nach den färberischen Eigenschaften).

3) Die Endothelialisation des Thrombus erfolgt um den 2. Tag von der Seite her durch mitotisches (amitotisches?) Zellwachstum. Die neugebildeten Zellen stammen aus dem ursprünglichen Endothelbelag der Gefässwand, vom Rande des Thrombus. Bei der Grösse des vorliegenden Thrombus war die Endothelialisation um den 5. Tag abgeschlossen.

4) Vom Verband des neugebildeten Endothels sprossen Kapillaren in das Thrombusinnere. Sie sind von den mit Endothel ausgekleideten und vom Thrombus vorgebildeten sinusoiden Räumen zu unterscheiden. Sie werden vom Aortenlumen her mit Blut versorgt und haben keinen Zusammenhang mit den Gefässen der Adventitia.

5) Die Fibroplasteneinsprossung beginnt am 5. Tag, wobei die subendothelialen Bereiche am ersten organisiert werden.

6) Bereits um den 6. Tag beginnt die Bildung elastischer Fasern zwischen den Fibroplasten.

7) Um den 8. Tag ist das erste Auftreten der Myoplasten zu beobachten.

8) Um den 16. Tag beginnt der unter dem Thrombus liegende Mediaanteil zu schwinden. Spätestens nach einem halben Jahr ist der Thrombus in ein sichelförmig in die alte Gefässwand eingelagertes Beet umgewandelt. Der Catgutfaden ist bereits nach 6 Wochen vollständig resorbiert.

B. Die Analogie zu arteriosklerotischen und endangitischen Beeten wird im Zusammenhang mit der Lehre von der serösen Entzündung sowie der Dyshorielehre von SCHÜRMANN und McMAHON kurz diskutiert. Auf Grund der aus vorliegendem Versuch gewonnenen Erkenntnis ist die formale Morphogenese der Arteriosklerose und der sog. Endangitis weder als Entzündung, noch als degenerativer Vorgang aufzufassen. Die derzeit einleuchtendste Erklärung für die Entstehung eines arteriosklerotischen Beetes ist die Entstehung aus Abscheidungsthromben.
Nicht alle bei frischen und älteren arteriosklerotischen Beeten auftretenden morphologischen Strukturen sind aus vorliegendem Versuch zu erklären. Dazu gehören die Bilder, die durch rezidivierende Anlagerungen über längere Zeiträume entstehen, sowie die, die durch sekundäre Verfettung und sekundäre ödematöse Verquellung in grösseren Beeten gesehen werden können. Keine Aussage kann natürlich auf Grund der vorliegenden Versuchsanordnung über die erste Ursache der Beetentstehung gemacht werden.

C. Aus der Erkenntnis, wie vielfältig sich primäre Thrombocytenablagerungen verwandeln können, ergeben sich noch Fragen anderer Art, die über den Vergleich mit arteriosklerotischen Beeten hinausgehen. Der von jeher umstrittene Begriff der Entzündung bei intimalen Prozessen, der durch ROTTER und BÜCHNER weiter ausgehöhlt wurde, ist durch die Erklärung der morphologischen Strukturen im intimalen Bereich noch mehr in Frage gestellt. Der Begriff der fibrinoiden Degeneration, Verquellung und Nekrose erscheint zumindest im Bereich der Gefässintima und des Endocards überflüssig. Man muss die verschiedenen Umwandlungsformen der Thrombocyten von den echten Gefässwandnekrosen unterscheiden.
Ebenso ist die Hyalinose im Bereich der Gefässintima, die oft als degenerativer Vorgang gedeutet wird, aus der Umwandlung thrombocytärer Abscheidungen zu erklären, wie das ja durch DUGUID und STOCHDORPH schon früher geschehen ist. Ebenso sind die von WALLACE beschriebenen hyalinen Verquellungen bei der thrombotisch-thrombcytopenischen Purpura MOSCHKOWITZ aus Thrombocytenumwandlungen erklärbar. Interessant

Im Hinblick auf die Ablagerung von Thrombocyten und deren sekundäre Umwandlung erscheinen auch die beim Carzinoid auftretenden Endocardfibrosen und die übrigen intimalen Gefässveränderungen.

LITERATURVERZEICHNIS

ALBERTINI A. v.: Zum Begriff der fibrinoiden Degeneration.
Schweizer Zeitschrift für Pathologie und Bakteriologie 6, 417 (1943)

Pathologie der entzündlichen, nicht spezifischen Arterienerkrankungen.
Schweizer med. Wochenschrift 18, 513 (1944)

ALTSCHUL, R.: Endothelium
McMillan a. Co., New York, 1954.

ALTSHULER, Ch.H. und D.M. ANGEVINE:
Histochemical studies on the pathogenesis of Fibrinoid.
American Journal of Pathology 25, 1061 (1949)

APITZ, K.: Die Wirkung bakterieller Kulturfiltrate nach Umstimmung des gesamten Endothels beim Kaninchen.
VIRCHOWs Archiv für path. Anat. 293, 1 (1934)

Die intravitale Blutgerinnung, 2. Teil. Die natürliche Blutstillung.
Ergebnisse der inneren Medizin und Kinderheilkunde: 62, 617 (1942)

Über die Ursachen der Arterienthrombose.
VIRCHOWs Archiv für path. Anat. 313, 28, 1943

ASKANAZY, M.: Über Bau und Entstehung des chron. Magengeschwürs, sowie Soorpilzbefunde in ihm.
VIRCHOWs Archiv 234, 111 (1921)

BAHRMANN, E.: Über die fibrinoide Degeneration des Bindegewebes.
VIRCHOWs Archiv 300, 342, 1937

BAUMGARTNER, H.R.:
Eine neue Methode zur Erzeugung von Thromben durch gezielte Überdehnung der Gefässwand.
Inaug. Diss. Basel 1963

BENEKE, G.: Modelluntersuchungen zur Reaktion zwischen Mucopolysacchariden und Plasmaeiweisskörpern.
48. Tagung der Deutschen Gesellschaft für Pathologie in Salzburg (1964)

BÖHMIG, R.: Seröse Endocarditis bei Kleinkindern und Jugendlichen,
VIRCHOWs Archiv 318, 646, (1950)

BREDT, H.: Die primäre Erkrankung der Lungenschlagader in ihren verschiedenen Formen (Arteriopathia pulmonalis idiogenica). VIRCHOWs Archiv 284, 126 (1932)

Entzündung und Sklerose der Lungenschlagader. Ein Beitrag zur Kenntnis des Begriffes und der Erscheinungsformen der Endarteriitis und Arteriosklerose. VIRCHOWs Archiv 308, 60 (1941)

Über die Sonderstellung der tödlichen jugendlichen Coronarsklerose und die gewebliche Grundlage der akuten Coronarinsuffizienz. Beiträge path. Anat. 110, 295 (1947)

Morphologie und Pathogenese der Arteriosklerose in SCHETTELER: Arteriosklerose, Gg. THIEME-Verlag Stuttgart, 1961

BRUNSON, J.G. und Ch.N.GAMBLE: Experimental fibrinoid lesions in rabbits. Arch. of Pathology 60, 583 (1955).

BRUNSON J, G. und R.L.DAVIS Systemic fibrinoid diseasis. Arch. of Pathology 60, 593 (1955)

BUERGER, L.: The pathology of the vessels in cases of gangrene of the lower extremitis due to so called endarteriitis obliterans Proc.N.Y.path.Soc.VIII, 48 (1908)

Recent studies in thromboangeitis obliterans. Proc.N.Y.path.Soc.14, 108 (1914)

CRAWFORD, T. und C.I.LEVENE: The incorporation of fibrin in the aortic intima. Journal of Pathology and Bact.64, 523 (1952)

DIBLE, J.H.: Organisation and Canalisation in arterial Thrombosis. Journal of Pathology and Bact.75, 1 (1958)

DIETEL, W.: Über die Differentialdiagnose des lipomatös sklerotischen Umbaus der Skelettmuskulatur. Inaug.Diss. München 1960

DIETRICH, A.: Abstimmung des Gefässendothels als Grundlage der Thrombenbildung. VIRCHOWs Archiv 274, 525 (1930)

DOERR, W.: Perfusionstheorie der Arteriosklerose
Gg. THIEME-Verlag, Stuttgart 1963

DOLJANSKY, L. und Fr. ROULET:
Studien über die Entstehung der Bindegewebsfibrille.
VIRCHOWs Archiv 291, 260 (1933)

DUGUID, J.B.: Thrombosis as a factor in pathogenesis of coronary arteriosklerosis.
Journal of Path. and Bact. 58, 207 (1946)

Thrombosis as a factor in pathogenesis of aortic atherosklerosis.
Journal of Path. and Bact. 60, 205 (1948)

DUGUID, J.B. and G.S. ANDERSON:
The pathogenesis of hyaline arteriosclerosis.
Journal of path. and Bact. 64, 519 (1952)

EBERTH, J.C. und G. SCHIMMELBUSCH:
Experimentelle Untersuchungen über Thrombose.
VIRCHOWs Archiv 103, 39 (1886)

EDER, M. und A. SCHAUER:
Fibrosierung beim Carzinoid.
Beiträge path. Anatomie 121, 375 (1959)

EKMANN, K.A., J.H. FOSTER, H.W. SCOTT jun.:
Late behaviour of vascular substitutes. Three to five years follow up of aterial homografts and synthetic prothesis in experimentell observationes.
Annals of Surgery 151, 6 (1960)

FRIEDMANN, M. und S.O. BYERS:
Experimental thrombo-atherosklerosis.
Journal of clinical Investigation 40, 1139 (1961)

FLORY, H.W., J.C.F. POOLE, A.G. SANDERS:
The regeneration of aortic Endothelium.
Journal of Path. and Bact. 75, 134 (1958)

GEIRINGER, E.: Intimal vascularisation and atherosklerosis.
Journal of Path. and Bact. 63, 201 (1951)

GHANI, A.R. and D.J. TIBBS
Role of blood-borne cells in organization of mural thrombi.
British medical Journal May 5. 1962, S. 1244

HAUST, M.D., H.Z.MOVAT, R.H.MORE:
The role of fibrin thrombi in the genesis of the common white plaque in arteriosklerosis.
Circulation 14, 483 (1956)

HIRSCH, Th. v und J.W.BOELLAARD:
Kunststoffeinbettung mit Methylmethacrylat für lichtmikroskopische Schnitte
Zeitschrift für wiss.Mikroskopie, 64, 24 (1958)

HOLLE, G.: Über Lipoidose, Atheromatose und Sklerose der Aorta und deren Beziehungen zur Endaortitis.
VIRCHOWs Archiv 310, 160 (1943)

HUECK, W.: Morphologische Pathologie,
THIEME-Verlag Leipzig 1953

IRGINGER, W.: Histologische Altersbestimmung von Thromben und Embolien.
VIRCHOWs Archiv für path.Anat.336, 220 (1963)

JÄGER, E.: Zur pathologischen Anatomie der Thrombangitis obliterans bei juveniler Artherosklerose.
VIRCHOWS Archiv für path.Anat.284, 256 (1932)

Zur histologischen Ausheilung der Periarteriitis nodosa und deren Beziehung zur juvenilen Atherosklerose.
VIRCHOWs Archiv 288, 833 (1932)

JIPP, P. und K.SEIFERT:
Das Konstruktionsprinzip der Aortenmedia.
In W.DOERR, Perfusionstheorie der Arteriosklerose.
Gg.THIEME-Verlag, Stuttgart 1963

KLEMPERER, P.: Diseases of the collagen system.
The Bulletin of the New York Academy of Medicin 23, 581 (1947)

KLINGE, F.: Das Gewebsbild des fieberhaften Rheumatismus. III.Mitteilung.
VIRCHOWs Archiv für path.Anat.279, 16 (1931)

KLINGE, F. und E.VAUBEL:
Das Gewebsbild des fieberhaften Rheumatismus. IV.Mitteilung.
VIRCHOWs Archiv für path.Anat.281, 701 (1931)

KLOSTERMEYER, W.:
Thrombangitis - primäre Thrombosen.
LANGENBECKs Archiv 263, 645

KUSAMA, Sh.: Über Aufbau und Entstehung der tox. Thrombose und deren Bedeutung.
Beiträge zur path. Anatomie 55, 459 (1913)

LETTERER, E.: Allgemeine Pathologie
Gg. THIEME-Verlag, Stuttgart, S. 228-230.

LOBSTEIN, .: TRAITE d'Anat. path. Paris 1833.

LUBNITZKY, S.: zit. nach EBERTH und SCHIMMELBUSCH s. o.

MARCHAND, F.: zit. nach v. ALBERTINI, s. o.

MEESEN. H.: Morphologische Beiträge zur Koronarthrombose und Pathologie des Myocardstoffwechsels.
Regensburger Jahrbuch für ärztliche Fortbildung 7, 57 (1959)

MEYER, W.W.: Zum Gewebsbild der Thrombangitis obliterans, insbesondere über die entzündliche Entstehung und weitere Umwandlung der Fibrinablagerungen in der Intima.
VIRCHOWs Archiv 314, 681 (1947)

Die Bedeutung der Eiweissablagerungen in der Histogenese arteriosklerotischer Intimaverdickungen der Aorta.
VIRCHOWs Archiv 316, 268 (1949)

MILLER, F., H. SITTE, H. J. KRECKE, A. BOHLE:
Über die Natur des sogenannten Fibrinoids bei der generalisierten SHARTZMANNschen Reaktion (elektronenmikroskopische Untersuchungen an Kaninchennieren).
Immunopathologie I. Internationales Symposion. Basal/Seelisberg 1958, S. 339-350.

MORE, R.M. and M.D. HAUST:
Atherogenesis and plasma constitutens.
Am. J. of Path. 38 (1961) 527

MOVAT, H.Z. and R.H. MORE:
The nature and origin of fibrinoid.
Americ. Journal of clin. Path. 28. 331 (1957)

MOSKOWITZ, E.: An acute febrile Pleiochromie Anaemia with hyaline Thrombosis.
Arch. int. Med. 36, 89 (1925)

NEUMANN, E.: Die Picrocarminfärbung und ihre Wendung auf die Entzündungslehre.
Arch.mikr.Anat.18, 130 (1880)

Zur Kenntnis der fibrinoiden Degeneration bei Entzündung.
VIRCHOWs Archiv 144, 201 (1896)

Fibrinoide Degeneration.
VIRCHOWs Archiv 160, 472

PEARS, A.G.: Histochemistry 2.Auflage 1961,
J. and A.Churchill, LTD, S.172.

PETRY, G.: Untersuchungen an neugebildeten Gefässwänden bei alloplastischem Aortenersatz.
Verh.Anat.Gesellschaft 54

ROKITANSKY, C. v.:
Handbuch der path.Anatomie, Bd.II, 1844
bei BRAUNMÜLLER und SEIDL, Wien, S.521-550.

ROTTER, W.: Über die Bedeutung der Ernährungsstörung insbesondere des Sauerstoffmangels für die Prognose der Gefässwandveränderungen mit besonderer Berücksichtigung der End.ang.Obl. und der Arteriosklerose.
Beiträge zur path.Anat.110, 46 (1949)

Prognose der Gefässwandveränderungen mit bes. Berücksichtigung der Endangitis obl. und der Arteriosklerose.
Beiträge zur Path.Anatomie 110, 46 (1949)

SCHLAREWSKY: zit. nach EBERTH und SCHIMMELBUSCH. s.o.

SCHÜRMANN,P. und H.E.McMAHON:
Die maligne Nephrosklerose, zugleich ein Beitrag zur Frage der Bedeutung der Blutgewebsschranke.
VIRCHOWs Archiv 291, 47 (1933)

SIEGMUND, H.: Untersuchungen über Immunität und Entzündung. Ein Beitrag zur Pathologie des Endothelapparates.
Verh.d.dt.Path.Gesellschaft 19, 114 (1923)

Über einige Reaktionen der Gefässwände und des Endocards bei experimentellen und menschlichen Allgemeininfektionen.
Verh.d.dt.path.Gesellschaft 20, 260 (1925)

SINAPIUS, D. und G.MÖHRING:
Das Endothel der Herzklappen und Vorhöfe im Häutchenpräparat, zugleich ein Beitrag zur Morphologie der Endocarditis. VIRCHOWs Archiv 324, 588 (1954)

SINAPIUS, D.: Zur Morphologie des Endothels bei Arteriosklerose. Verh.dt.path.Gesellschaft 41, 96 (1958)

STAMPFL, B.: Beobachtungen an einer Gefässplastik, in HESS, Obliterierende Gefässerkrankungen, Verlag URBAN und SCHWARZENBERG, München 1960. Diskussionsbemerkung. Verh.d.dt.Gesellschaft für Pathologie, 44.Tg. S.314

STOCHDORPH, O.: Organgebundene Eigentümlichkeiten der Arteriosklerose der Hirngefässe. Verh.d.dt.path.Gesellschaft 41 (1958)

STUDER, A. und K.REBER:
Der Tierversuch in der Arterioskleroseforschung. Ergebnisse der Pathologie und path.Anat. SPRINGER-Verlag 1963

WALLACE: zit. nach W.ROTTER und W.BÜNGELER, Blut und blutbildende Organe im KAUFMANNschen Lehrbuch der spez.Pathologie. Walter de GRYTER u. Co, Berlin 1955, S.684

ZINSERLING, M.: Vergleichende Untersuchungen über die Arterienpathologie bei Mensch und Tier. Beiträge z.Path.Anat.94, 20, 1934/35

LEBENSLAUF

Wurde am 4.4.1929 in Hage/Ostfriesland als erster Sohn meiner Eltern Grete Kiefhaber, geb. Staedtler aus Schwabach und Walter Kiefhaber aus München, geboren.

Besuchte die Volksschule in Langenbieber/Rhön, Schliersee/Obb. und Hof/Saale. Die Oberschule in Hof/Saale und Traunstein. 1949 Abitur. WS 1949/50 Immatrikulation an der Medizinischen Fakultät zu München. Studiumunterbrechung durch 1 1/2-jährige Krankheit. Ärztliche Vorprüfung 1953. Staatsexamen 1956. Ab April 1957 Pflichtassistent am Path. Institut München-Schwabing bei Prof. Dr. L. Singer. Ab 1. September 1958 Assistent am gleichen Institut. Erneute Erkrankung im August 1959 bis März 1961. Beginn der Doktorarbeit am Path. Institut München-Schwabing unter Priv. Doz. Dr. B. Stampfl. 1. August 1962 Assistent an der I. Medizinischen Abteilung des Städt. Krankenhauses München-Schwabing bei Prof. Dr. H. Begemann.

1. Juni 1963 Fortführung der Doktorarbeit bis 1.8.1964.